WN200
1897
R81d

4

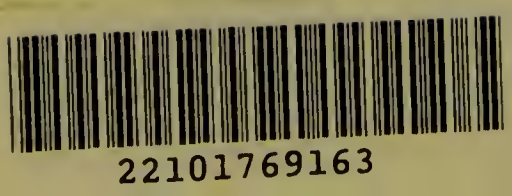
22101769163

DIE

DIAGNOSTIK INNERER KRANKHEITEN

MITTELS

RÖNTGENSTRAHLEN.

ZUGLEICH ANLEITUNG

ZUM

GEBRAUCH VON RÖNTGEN-APPARATEN.

VON

Dr. med. GEORG ROSENFELD,

SPEZIALARZT FÜR INNERE KRANKHEITEN IN BRESLAU.

MIT VIER RÖNTGEN-AUFNAHMEN IN LICHTDRUCK.

WIESBADEN.

VERLAG VON J. F. BERGMANN.

1897.

Verlag von J. F. Bergmann in Wiesbaden.

Soeben erschien:

Vorlesungen

über

Pathologie und Therapie der Syphilis.

Von

Prof. Dr. Eduard Lang,

k. k. Primärarzt im allgemeinen Krankenhause in Wien, Mitglied der Kaiserl. Leopoldinisch-Carolinischen Akademie, auswärtiges Mitglied der Soc. Franc. de Dermat. et de Syphiligr. etc.

Zweite umgearbeitete und erweiterte Auflage.

Preis M. 25.—, gebunden M. 26.60.

Auszüge aus den hinsichtlich der ersten Abtheilung bereits erschienenen Besprechungen:

.... Mit Freuden begrüssen wir das Erscheinen der lange erhofften zweiten Auflage der ausgezeichneten Vorlesungen Eduard Lang's. Wenn der Verf. sein Werk als umgearbeitet und erweitert bezeichnet, so thut er das mit vollem Recht. Alle Vorzüge des alten Buches sind aber gebliehen; alles Neue, das irgend werthvoll sich erwies, und darunter die eignen Erfahrungen des Autors, ist sorgsam hinzugefügt worden.

Eine besondere Bereicherung haben auch die Abbildungen erfahren, die durchwegs vortrefflich sind und zusammen eine Art Atlas bilden....

Prof. Caspary in Archiv für Dermatol. u. Syphilis.

.... Es darf wohl als das wertbvollste Handbuch über Syphilis genannt werden, dessen Anschaffung jedem Arzte, nicht bloss dem Syphilidiater von Fach empfohlen werden muss..... *Medic.-Chirurg. Centralblatt.*

„.... Von den jetzt so zahlreich vorhandenen Werken über Syphilis unterscheidet sich aber das Lang'sche nicht nur durch seine Ausführlichkeit, es überragt auch die meisten sehr erheblich an Frische, Klarheit und Gewandtheit der Darstellung, wie an Fülle der in ihm verarbeiteten eigenen Gedanken und Erfahrungen; vor allem hat es ausserdem einen reichen Bilderschmuck voraus....“

„.... Referent kann das auch äusserlich vortrefflich ausgestattete Buch allen denen, welche sich nicht mit einer oberflächlichen Kenntniss der auch in der täglichen Praxis des Arztes eine so ungeheuer wichtige Rolle spielenden Krankheit begnügen wollen, auf das Wärmste empfehlen....“

Deutsche Medicinalzeitung.

Das venerische Geschwür. Vorlesungen über dessen Pathologie und Therapie. Von Professor Dr. **Eduard Lang**, K. K. Primärarzt im allgemeinen Krankenhause in Wien, Mitglied der Kaiserl. Leopoldinisch-Carolinischen Academie, Auswärtiges Mitglied der Soc. Franç. de Dermat. et de Syphiligr. etc. Mit Abbildungen. M. 1.60

Der venerische Katarrh. Vorlesungen über dessen Pathologie und Therapie. Von Professor Dr. **Eduard Lang**, K. K. Primararzt im allgemeinen Krankenhause in Wien, Mitglied der Kaiserl. Leopoldinisch-Carolinischen Academie, Auswärtiges Mitglied der Soc. Franç. de Dermat. et de Syphiligr. etc. Mit Abbildungen. M. 4.80

Allgemeine Diagnostik der Hautkrankheiten. Begründet auf pathologische Anatomie. Bearbeitet von Dr. **L. Philippson**, erstem Assistenten an der Dermosyphilopathischen Klinik von Prof. Tommasoli zu Palermo und Dr. **L. Török**, Spezialarzt für Hautkrankheiten in Budapest. M. 3.20

DIE

DIAGNOSTIK INNERER KRANKHEITEN

MITTELS

RÖNTGENSTRAHLEN.

ZUGLEICH ANLEITUNG

ZUM

GEBRAUCH VON RÖNTGEN-APPARATEN.

VON

Dr. med. GEORG ROSENFELD,

SPEZIALARZT FÜR INNERE KRANKHEITEN IN BRESLAU.

MIT VIER RÖNTGEN-AUFNAHMEN IN LICHTDRUCK.

WIESBADEN.

VERLAG VON J. F. BERGMANN.

1897.

31+086 /

Alle Rechte vorbehalten.

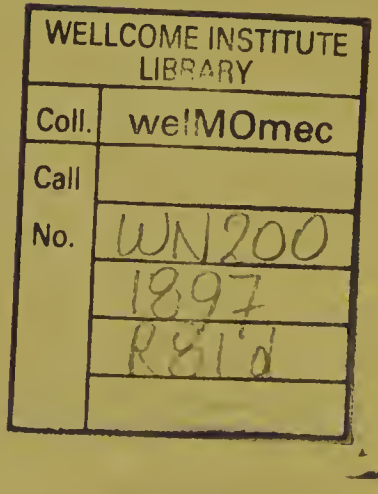

Druck der kgl. Universitätsdruckerei von H. Stürtz, Würzburg.

Vorwort.

Erst ein reichliches Jahr ist hingegangen, seitdem die Welt von Röntgens Entdeckung Kunde bekommen, und schon ist eine Überfülle von Beobachtungen zu verzeichnen, die auf dem Gebiete der Diagnostik mit Röntgen-Strahlen gesammelt sind. Nicht die Phasen der Entwickelung zu schildern, ist die Aufgabe dieses Büchleins; sondern in übersichtlicher Darstellung zusammen zu stellen, was diese Methode der Medizin, insbesondere der inneren Medizin zu leisten imstande ist, ist ihm als Ziel gesetzt. Noch ist nicht alles geleistet, was von diesem Zweige der Diagnostik zu erhoffen ist, und darum sollen auch die folgenden Zeilen die Anregung bieten, wie manche Lücke auszufüllen wäre. Noch ist die Mehrzahl der Ärzte nicht genügend darüber instruiert, wo sie nach dem bisher Geschaffenen von der Diagnostik mit Röntgen-Strahlen erwarten können, Förderung zu erreichen. Diesen möge der Überblick über die geleistete Arbeit hierin bündige Auskunft erteilen. Viele stehen vor der Frage, ob sie sich das umfangreiche Instrumentarium erwerben sollen oder nicht: diesen sei hiermit Rat gegeben; und wer bereits entschlossen ist, sich einen Röntgen-Apparat anzuschaffen, dem sollen die folgenden Zeilen praktische Winke geben. Ja vielleicht ereignet es sich auch, dass dieser oder jener Besitzer eines Röntgen-Apparates in den technischen Anleitungen eine kleine Förderung erführe. Die dem Buche beigegebenen Lichtdrucke illustrieren einige Beobachtungen, wie sie hier zum ersten male veröffentlicht werden.

Breslau, im Februar 1897.

Inhaltsverzeichnis.

Seite

Einleitung 1
Der Kopf 4
Der Kopfschädel 4
Der Gesichtsschädel 6
Das Auge 8
Der Hals 11
Der Thorax 13
Das Skelett des Thorax 13
Dle Weichteile des Thorax 15
Das Herz 15
Die grossen Gefässe 23
Die Lungen 25
Die Pleura 32
Das Mediastinum 33
Die Speiseröhre 33
Drüsen und Tumoren des Mediastinum 37
Die Bauchorgane 39
Das Skelett des Bauches 39
Die Weichteile des Bauches 40
Die Leber 40
Der Magen 41
Das Pankreas 45
Die Milz 45
Die Nieren 46
Der Darm 47
Die Organe des kleinen Beckens 47
Die Extremitäten 49
Entstehung des bioskopischen Bildes und die schichtweise Photographie 53

Seite

Nachteilige Folgeerscheinungen der Durchstrahlung 62
Photometrie der Röntgen-Strahlen 65
Technische Anleitungen 69
Das Induktorium 69
Der Unterbrecher 70
Der Rheostat 72
Die Leitungsdrähte 72
Das Stativ 74
Die Stromquelle 74
Die Röhren 76
Der Fluorescenzschirm 81
Die Gesamtanordnung 83
Die photographische Platte 84
Verstärkung der Röntgenstrahlen 86
Die Centrierung der Lampe 87
Die Expositionszeit 89
Die Aufnahme der Photographie 90
Die Entwickelung 92
Die Indikation der Photographie 93
Die Röntgen-Strahlen und das Auge 95
Tafelerklärung 99

Einleitung.

Kaum hatte Röntgen in seiner ersten Publikation dem kleinen Kreise der physikalisch-medicinischen Gesellschaft in Würzburg Mitteilung davon gemacht, dass es Lichtstrahlen gäbe, die, dem menschlichen Auge unsichtbar, die seltsame Gabe besässen, durch gewisse tierische und pflanzliche, organische und anorganische Körper hindurch zu dringen, als die Tagespresse es sich angelegen sein liess die neue wissenschaftliche That in alle Welt hinaus zu tragen. So sehr der Bürger des Endes des 19. Jahrhunderts es schon gelernt hatte, die unmöglichsten Dinge für annehmbar zu halten, so fand sich doch am Ende der Notiz oft eine ironische Randbemerkung von verfrühtem Aprilscherz dazu, weil, was da berichtet wurde, gar zu unglaublich klang. Bald aber kursierte die Knochenhand mit dem schwebenden Ringe in allen Kreisen, lag in allen Schaufenstern aus, jeden Zweifel daran verscheuchend, dass das fin de siècle als richtiges Ende des Jahrhunderts der Entdeckungen auch für sich in einem epochalen Glanzeffekt erstrahlen sollte. Was Kurd Lasswitz's geistreiche Phantasie in seinen Bildern aus der Zukunft „dem 39. Jahrhundert" zugeschrieben hatte, die Erfindung lebende Körper durchsichtig zu machen, das war zwei Jahrtausende vorher dem Würzburger Physiker zu verwirklichen gelungen.

Zwar haben gewiss alle Wissenschaften und insbesondere die Physik von Röntgens Entdeckung mächtige Förderung zu erwarten, aber populär geworden ist sie doch vornehmlich durch ihre Anwendung auf den menschlichen Körper. Es sollte zwar

noch eine Weile dauern, bis das Innere des Körpers seine Geheimnisse erschloss, aber die schon hier und dort und überall auftauchenden Nachrichten von der Verwendung der X-Strahlen in der kleinen Chirurgie beim Aufsuchen von Fremdkörpern in Hand und Fuss waren Blätter in dem Ruhmeskranze, den die Welt um das Haupt Röntgens legte.

Mit dem Instrumentarium, das zu Anfang zu Gebote stand, war aber auch zunächst nicht mehr zu erreichen. Wo irgend ein grosser Ruhmkorffscher Funkeninduktor zur Verfügung stand, fand sich eine grössere oder kleinere Schaar von Experimentatoren zusammen, um die Wunder der neuen Offenbarung auszuprobieren. Mit fieberhafter Spannung wurde die eben von Geissler eingetroffene Crookessche Röhre in Gang gesetzt und auf die Holzkassette gerichtet, die unter ihrem Deckel die photographische Platte barg, während obenauf ein Blechkreuz oder ein paar Schlüssel malerisch gruppiert waren. Einige Minuten wird exponiert und alles betrachtet andachtsvoll die Kathoden-Strahlenentladung und die schöne grüne Fluorescenz. Da ein Krach und knatternd springt ein Funke lustig zwischen Kathode und Anode über, das hellgrüne Kathoden-Licht ist erloschen und die ganze Forscherschaar stellt betrübt fest, dass die Röhre zersprungen sein muss: die vorsichtig zutastende Hand offenbart zudem die enorme Erhitzung der von den Kathoden-Strahlen getroffenen Stelle der Glaswand. Nichtsdestoweniger wird zunächst die oberste Platte der Doppelkassette entwickelt, und siehe da, es erscheint wirklich Kreuz und Schlüssel auf der Platte. Man wagt es sogar die untere Platte in der Doppelkassette zu entwickeln und, Triumph! auch da sind Kreuz und Schlüssel zu erkennen! Mit dem nächsten Exemplar der Röhren wird viel vorsichtiger umgegangen, indem man Sorge trägt, dass ja nicht die Glaswand sich zu sehr erhitze, und nach endloser Exposition — jetzt ist die Hand als photographisches Objekt gewählt — überzeugt man sich, dass zwar die Hand-Konturen auf der photographischen Platte erschienen sind, aber noch lange nicht das Skelett. Und immer und immer noch länger wird exponiert und endlich gelingt es, auch dieses Testobjekt herzustellen. Es ist aber bei diesen Versuchen von vornherein klar geworden, dass mit der zur Verfügung stehen-

den Methodik weiteres nicht zu erreichen ist. Und so ebbt denn die Hochflut des Interesses, und es werden die Experimente sistiert, bis neue Resultate angekündigt werden, die mit einem neuen Instrumentarium gewonnen sind. Die Umformung der Crookesschen oder, wie sie nunmehr auch der historischen Gerechtigkeit zu Liebe genannt wird, der Hittorffschen Röhre, wie sie z. B. von der Allgemeinen Elektricitäts-Gesellschaft publiziert wurde, ermöglicht es, intensiver wirkende Strahlen zu benutzen, und die Fluorescenz-Schirme, mit deren Darstellung sich fast jeder im Anfang erfolglos abgemüht, erschienen in ausgezeichneten Exemplaren, von Herrn Kahlbaum in Berlin hergestellt, auf dem Markte. Es erschien die Mitteilung des leider zu früh verstorbenen Prof. Buka, dem es gelungen war, nicht bloss die Knochen des Rumpfes, sondern auch einen ganzen Teil der inneren Organe des Körpers zu erkennen, und die Zahl anderer Beobachtungen, die dieses Resultat bestätigten. Nunmehr konnten die Chirurgen beginnen, ihre Ernte an Durchleuchtung von Fremdkörpern, Frakturen und Luxationen einzuheimsen; nunmehr aber begann die grosse Frage für die innere Medizin, ob auch für sie Brosamen von der Reichen Tische abfallen würden. Eine Zeit lang blieb die Beobachtung, weil hauptsächlich von Physikern geführt, auf die gröblichsten Beobachtungen normaler Organe beschränkt. Man erkannte den oberen Leberrand, die Herzgrenzen, sah die Pulsation des Herzens und das Auf- und Absteigen der Leber; man begann wohl auch schon, pathologische Verhältnisse zu studieren. Nunmehr ist aber die Zahl der zu beobachtenden Gegenstände beträchtlich herangewachsen, und es ist der Plan der folgenden Zeilen, detailliert auszuführen, was an den verschiedenen Regionen des Körpers für die Diagnostik zumeist der inneren Medizin zu erkennen ist.

Der Kopf.

Der Kopfschädel.

Das Bild des Kopfes auf dem Schirm oder auf der photographischen Platte kann derart gewonnen werden, dass der Kopf in seiner Längsrichtung oder in seiner Querrichtung von den Röntgen-Strahlen durchdrungen wird. Man kann natürlich das Schirmbild dabei vorn oder hinten oder auf einer der Seiten auffangen. Betrachtet man den Kopf von der Seite, im Profil, so ist zunächst überraschend, dass die Haare, sowohl auf dem Haupte, als die des Bartes verschwunden sind. Die häutige Bedeckung des Schädels ist als ein durchscheinender Saum zu erkennen, darunter tritt der knöcherne Schädel totenkopfähnlich hervor. Je länger man das Bild des Kopf- und Gesichtsschädels betrachtet, um so mehr gewinnt es die überraschendste Ähnlichkeit mit dem Totenkopf.

Am Kopfschädel sind beim normalen Menschen nur die Sinus frontales zu differenzieren, und zwar sieht man sie als eine dreieckige lichtere Stelle derart, dass der rechte Sinus auf dem Schirm erscheint, wenn die linke Seite der Lampe, die rechte dem Schirm zugewandt ist. Es ist sehr schwierig, Unterschiede in der Helligkeit der beiden Sinus wahrzunehmen; denn es ist an sich misslich, Helligkeiten aus der Erinnerung mit einander zu vergleichen. Bleibt doch nichts anderes übrig als, nachdem man den einen Sinus gemustert hat, den anderen nach einer Drehung des Patienten um 180° zu betrachten. Dass dabei erstens eben jene missliche Vergleichung nach der Erinnerung, zweitens aber auch die verschiedene, jedenfalls nicht sicher gleiche Entfernung von der

Lampe recht störend ist, ist leicht einzusehen. Stellt man den Patienten mit dem Hinterhaupt gegen die Lampe, so dass man also das Durchleuchtungsbild mit dem vor das Gesicht gehaltenen Schirm auffängt, so hat man zwar die beiden Sinus zur Vergleichung zusammen. Aber es ist kaum möglich, selbst bei vorzüglichster Beleuchtung überhaupt noch die Höhlen deutlich zu erkennen. Dagegen ermöglicht die photographische Aufnahme in gleicher Stellung den Vergleich beider Stirnhöhlen nebeneinander.

So undurchdringlich anscheinend auch die knöcherne Kapsel des Schädels ist, so ist es doch möglich, mit Hilfe der Röntgen-Strahlen in diesem allseitig von Knochen umschlossenen Raume diejenigen Dinge zu erkennen, welche entweder noch dichter, als der Knochen sind, oder Prozesse zu beobachten, welche den Knochen usurieren; denn eine grosse Caries würde gewiss ebenso erkennbar sein, wie grosse Knochenlücken. Dass nun z. B. Bleikugeln im Gehirn aufgefunden werden können, liegt ja daran, dass sie die Röntgen-Strahlen so ganz und gar abhalten im Gegensatz zu dem Knochen, der sie immerhin noch einigermassen passieren lässt, so dass ihr Lagerungsort durch einen absoluten Ausfall von Licht gekennzeichnet ist. Es ist keine leichte Aufgabe mit der erforderlichen Genauigkeit zu ermitteln, wo denn der Sitz dieser Kugel wäre; aber durch Photographien, in verschiedener Richtung aufgenommen, ist eine genügend umschriebene Lokalisation möglich. Wie notwendig selbst bei der so weit fortgeschrittenen topischen Diagnostik der Neurologen die Kontrolle oder Korrektur mittels Durchleuchtung ist, zeigt der von Scheyer in Nr. 40 der Deutsch. Med. Wochenschr. 1896 veröffentlichte Fall. In sehr ansprechender Überlegung, lediglich sich der klinischen Hülfsmittel bedienend, kommt Verfasser zu der Meinung, dass der Sitz der Kugel in den Siebbeinzellen oder der Stirnhöhle zu suchen sei. Ganz im Gegensatz dazu fand sich die Kugel bei der Durchstrahlung in der Gegend des rechten Felsenbeins etwa 1½ cm von der Medianlinie. Man kann dem Autor nur beipflichten, dass vielleicht, „wenn man gleich nach dem Unfall ein Strahlenbild gewonnen hätte, ein chirurgischer Eingriff, der dazu diente, die Kugel an dieser für den Chirurgen noch gut zugängigen Stelle zu entfernen, die Lähmung des Trigeminus in Heilung hätte überführen können.“ In einem

Falle von Eulenburg (Deutsche Med. Wochenschrift Nr. 33, 1896) lautete das neurologische Gutachten: „es waren nach alledem für das Zurückbleiben einer Kugel, an das Patient noch immer mit gleicher Festigkeit glaubte, keine in Betracht kommenden direkten Anzeichen vorhanden, noch weniger liess sich über deren zu vermutenden Sitz, von der Rechtsseitigkeit abgesehen, etwas Näheres aussagen.“ Hier offenbarte die Photographie, welche Herr Prof. Bucka herstellte, erstens die Anwesenheit einer Kugel innerhalb der Schädelkapsel, und zweitens deren genauen Sitz. Herr Prof. Bucka resumiert seine Untersuchungen: „Sonach liegt die Kugel nach meinem Ermessen in der mittleren Schädelhöhle unmittelbar hinter der Durchtrittsstelle des Augennerven.“ Solche Fälle zeigen deutlich genug, welch' enormen Wert die Durchleuchtung auch derjenigen Höhle hat, von der doch von vornherein gar nicht zu erwarten war, dass sie überhaupt ihre Contenta offenbaren würde. Allerdings bedarf es in der Mehrzahl der Fälle dabei photographischer Aufnahmen und zwar nicht nur einer einzigen. Aber die Möglichkeit eines chirurgischen Eingriffs und dessen schonendste Gestaltung lohnt ja reichlich die aufgewandte Mühe. Bei jugendlicheren Organismen oder bei günstiger gelegenen Kugeln kann gegebenen Falles auch.das Schirmbild schon genügenden Aufschluss geben.

Hält man einen Totenschädel vor die Lampe, so sieht man ein bedeutend helleres Bild als beim lebendigen Kopfe: daraus kann man wohl schliessen, dass der Schädelinhalt an der Schattenbildung nicht unwesentlich mitbeteiligt ist. So lässt sich wohl erwarten, dass, wenn dieser Inhalt starke Dichtigkeitsveränderungen durch Blutungen, Tumoren, Eiterbildung erlitte, dieses Moment im Schirmbilde oder in der Photographie auch seinen Ausdruck fände. Freilich dürfte das eine der difficilsten Aufgaben für die Durchleuchtung darstellen.

Der Gesichtsschädel.

Betrachtet man die weiteren Abschnitte des Kopfbildes, so ist von dem Gesichtsschädel sehr vieles zu erkennen. Am vorderen Kontur ragt das Nasenbein hervor, hinter welchem die Augenhöhle deutlich erscheint. Vom Auge selbst tritt kein Schattenbild auf,

da es vollständig zu durchleuchten ist, hinter der Augenhöhle sieht man die obere Nasen- und Nasenrachenhöhle; darunter ist die Highmorshöhle und der untere Nasengang erkennbar. Man sieht, wie die Nasengänge nach hinten zusammenfliessen, um sich hinter dem Gelenkfortsatz des Unterkiefers in den Schlundraum hineinzusenken. Der Boden der Nasenhöhle, der Zahnfortsatz, die beiden Zahnreihen, der Unterkiefer sind mehr oder weniger scharf konturiert wahrnehmbar. Bei geöffnetem Munde wird der schon oben erwähnte Totenschädel-Eindruck noch ausgesprochener und wenig gemildert durch die als lichte Schatten erkennbaren, knorpeligen und weichen Teile des Gesichtes.

Beim Kinde ist die Durchleuchtungsfigur noch wirrer als beim Erwachsenen.

Wenn manannehmen wollte, dass etwa durch die Durchleuchtung ein Empyem der Highmorshöhle leicht erkennbar sein müsse, so muss man überlegen, dass man beide Highmorshöhlen, in ihrer grössten Ausdehnung wenigstens nur nach Stellungswechsel der untersuchten Person zu Gesicht bekommt. Somit müsste man wiederum wie bei den Stirnhöhlen die Helligkeitsgrade der beiden Seiten aus der Erinnerung vergleichen, was seine grosse Schwierigkeiten hat. Es kommt noch hinzu, dass die Knochenteile der beiden Gesichtshälften durchaus nicht gleich stark gebaut sind, so dass auch die meisten normalen Menschen nicht gleich helle Durchleuchtungsbilder der beiden Seiten geben, ein Verhalten, das auch für die Stirnhöhlen zutrifft. Immerhin kann man hier bei der Durchleuchtung in sagittaler Richtung auf dem vor das Gesicht gehaltenen Schirme noch verhältnismässig mehr von den Highmorshöhlen als von den Stirnsinus erkennen. Um diese Resultate zu verbessern, würde es zweckmässig sein, die Durchstrahlung in ähnlichem Sinne auszuführen wie die Durchleuchtung nach Voltolini. Nur würde man, während Voltolini eine elektrische Glühlampe in den Mund einführte und damit den Nasenboden durchleuchtete, dies durch eine in den Mund eingeführte kleine Röntgenlampe erreichen. Man brauchte schwerlich darum Sorge zu tragen, dass der Pat. etwa durch die enormen Ströme in so grosser Nähe des Kopfes gefährdet werden würde; denn

es handelt sich ja um Ströme von ca. 60000 Volt Spannung, deren physiologische Wirkung zwar nicht, wie von den Physikern behauptet wird, o ist, aber immerhin so geringfügig, dass sie bei kurz dauernden Belichtungen durchaus unbedenklich genannt werden kann. Etwaige Verzerrungen der Formen würden hier gar nicht in Betracht kommen, wo es sich lediglich darum handelt, Helligkeiten zu vergleichen.

Andererseits ist es möglich den Schirm noch anders anzubringen, wie das Levy-Dorn ausgeführt hat. Er hat einfach Stücke von Kahlbaumschen Schirmen herausgeschnitten, sie mit irgend einer Pincette oder einem Griff festgehalten und in den Mund eingeführt. Arrangiert man die Beleuchtung nun bei nach hinten gebeugtem Kopfe so, dass die Haargrenze der höchste Punkt ist, und die Lampe etwa auf den Nasenrücken zentriert ist, und führt nunmehr das Stück mit Barium-Platin-Cyanür bestrichener Pappe mit der Schichtseite nach unten in den Mund ein, so dass es etwa dem harten Gaumen anliegt, so kann man allerdings erwarten, dass ein einseitiges Empyem der Highmorshöhle als dunkler Fleck sich markieren würde, während die Höhle der Gegenseite hell durchleuchtbar ist.

Es sind noch eine ganze Reihe von chirurgischen Krankheiten, in denen die Durchleuchtung klärend wirken kann am Unter- und am Oberkiefer, an der Augenhöhle, schwerlich an den Zellen des Processus mastoideus, da diese nur ungenügend durchsichtig sind.

Das Auge.

Insbesondere sind es die Fremdkörper des Auges, bei denen die Durchleuchtung zur Lokaldiagnose herangezogen werden könnte. Gar zu zahlreich dürften die Gelegenheiten schliesslich nicht sein; denn die sichtbaren Fremdkörper werden die ophthalmoskopischen Methoden offenbaren und von den unsichtbaren sind ja die aus Eisen — und diese sind die grösste Mehrzahl — noch immer der Bestimmung durch das Sideroskop zugängig. So bleiben denn für die Röntgen-Methode die unsichtbaren Fremdkörper aus Blei, Kupfer, Glas, Knochen oder Stein. Zu ihrer Er-

kenntnis hat Lewkowitsch[1]) eine Variation der Methode angegeben, die aber nur bei Fremdkörpern anwendbar ist, welche in der vorderen Hälfte des Augapfels sich befinden. Lewkowitsch benutzt photographische Platten mit abgerundeten Ecken und schiebt sie so tief wie möglich in die Augenwinkel ein. Wenn diese Platte im inneren Augenwinkel sich befindet, so wird die Lampe aus kurzer Entfernung in der Richtung aussen vorn vom Auge etwa nach dem Schläfenrande zu centrieren sein. Wird dann das Auge maximal nach dem inneren Auge gewandt und so 1—2 Minuten festgehalten, alsdann ebenfalls auf 2 Minuten nach dem äusseren Augenrande gedreht, so kann sich auf der Photographie ein Fremdkörper abbilden, der in dem ganzen Bezirk zwischen Ende der photographischen Platte und Schläfenrand der Durchleuchtung unterzogen worden ist. Ebenso kann man natürlich die photographische Platte in den äusseren Augenwinkel einführen und in entsprechender Weise verfahren. Lewkowitsch giebt dann noch einen Indikator an, der mit photographiert, dazu dienen soll, die Stellung des Auges zu bezeichnen, und so die Lokalisation des Fremdkörpers zu ermöglichen.

Diese etwas umständliche Methode von Lewkowitsch wird bloss dann in Funktion treten, wenn es sich darum handelt, ganz minimale, kleinste Fremdkörperchen im Auge aufzufinden, und natürlich bloss für die vordere Hälfte des Auges verwertet werden können. Sollten die Gegenstände nicht allzu minimal sein, oder sich in den hinteren Teilen des Auges oder in der Augenhöhle befinden, so wird die direkte Durchleuchtung der Orbita wohl in den allermeisten Fällen ein sicheres Resultat ergeben, denn wenn man z. B. Schrotkugeln mit Heftpflasterstreifen an die Schläfengegend rechts befestigt, so kann man mit Sicherheit darauf rechnen, sie durch beide Orbitae hindurch auf dem Schirme, der an die linke Schläfe gehalten wird, oder im ungünstigeren Falle auf der photographischen Platte wiederzufinden. Es ist das ja ganz selbstverständlich; denn wenn es gelingt, Bleikugeln durch die beiden Knochenplatten des Schädels durchzusehen, so werden die dünnen Knochen-

[1]) Röntgen-Rays in ophthalmic surgery. The Lancet August 15. 1896.

leisten, die die Augenhöhle umgeben, keinen nennenswerten Widerstand entgegensetzen. Als Resultat betreffs der Verwertung der Durchleuchtung beim Aufsuchen von Fremdkörpern in der Augenhöhle wird sich wohl der Satz ergeben, dass gröbere Fremdkörper aus Metall oder Stein, Glas oder ähnlichem verhältnismässig leicht aufzufinden sein werden, während bei den feinsten Metall- und Steinteilchen, die kaum Milligramme an Gewicht betragen, man nicht allzuviel von der Methode erwarten darf. Bei Kindern, besonders im jugendlichsten Alter, wird es verhältnismässig weniger Schwierigkeiten haben, auch kleinere Gegenstände aufzufinden. Doch wird es auch hier nicht als Regel anzusehen sein, dass, was nicht gefunden wird, etwa nicht da ist. Besonders dann wird diese Exklusion unzulässig sein, wenn die fraglichen Körper etwas weit vom Schirm vermutet werden: denn kleinere Gegenstände, welche dem auffangenden Schirme oder der Platte ganz nahe liegen, werden wohl noch eher zu erkennen sein, als solche, die etwa im inneren hinteren Quadranten des Augapfels sich befinden.

Der Hals.

Die Durchleuchtung des Halses werden wir auch in der sagittalen und frontalen Richtung anzustellen haben. Wenn wir den Hals frontal durchleuchten, so sehen wir durch die Muskelmasse des Nackens hindurch die Halswirbelsäule. Es ist da immerhin selten, dass bei erwachsenen Personen männlichen Geschlechtes die Halswirbelsäule ganz scharf erscheint. Grade hierbei ist es notwendig, durch eine längere Betrachtung sich möglichst viel von den Einzelheiten zugängig zu machen, und man sieht bei längerer Betrachtung in der That immer mehr von der Halswirbelsäule. Selbstverständlich ist dabei die Massigkeit der Muskulatur hindernd, und deswegen ist bei Frauen die Durchleuchtung der Halswirbelsäule erfolgreicher. Bei einem muskulösen Halse sieht man die dem Schirme zugewandte Oberfläche der Wirbelkörper, während bei dünnerem Halse besonders bei protrahierten Beobachtungen jene merkwürdige, unten des weiteren zu besprechende Erscheinung auftreten kann, dass man nicht mehr das Oberflächenbild des Knochens, sondern einen idealen Längsschnitt durch die Mitte sieht. Man erkennt den Wirbelkörperdurchschnitt, man sieht als hellere Rinne das Medullarrohr angedeutet, man sieht den Wirbelbogen und die Processus spinosi. Selten ist es immerhin, dass man diese Gegenden so deutlich auf dem Schirme sieht, dass etwa eine alte Fraktur, wenn sie nicht grosse Dislokationen gemacht hat, diagnostiziert werden könnte. Für solche Fälle wird man die Halswirbelsäule photographisch aufzunehmen haben. Vor der Wirbelsäule, die man von der Schädelbasis an bis zur Thoraxapertur sich zugängig machen kann, durch Hoch- und Niedrigstellen der Lampe gegebenen Falls nachhelfend, liegt ein in allen

Fällen erkennbarer, heller Kanal, den Nasenrachenraum und den oberen Teil der Speiseröhre darstellend. In dem Nasenrachenraum sieht man den oberen und unteren Nasengang einmünden, ebenso die Mundhöhle sich breit damit verbinden; die Zungenwurzel lässt sich leidlich erkennen, besonders da sie durch den dunkleren Schatten des Zungenbeines markiert ist. Man sieht ausserdem als einen zweiten hellen Kanal Kehlkopf und Luftröhre vor der Speiseröhre deutlich unterscheidbar liegen. Man ist imstande, den Eingang in den Kehlkopf zu sehen, während die Kehlkopfknorpel nicht recht deutlich sind, ausser bei Personen, bei denen sie sehr stark entwickelt oder verkalkt sind. Dann erscheint von ihnen ein Bild des medianen Längsschnittes. Die Trachealringe werden im allgemeinen fast schattenlos durchleuchtet, und von allen Knorpeln des Respirationstraktus sieht man die Cartilago cricoidea noch am deutlichsten. Der Schlingakt ist bei Männern besonders sehr interessant zu verfolgen. Man sieht die Hebung des Kehlkopfes, und man sieht den Kehlkopf nach vorn gedrückt werden. Man kann auch Sonden, die man in die Speiseröhre einführt, auf das Genaueste verfolgen, wenn sie durch eine Metallfüllung für die Röntgenstrahlen undurchsichtig gemacht sind, und man ist imstande, so die einzelnen Teile der Speiseröhre detailliert zu betrachten. Die Anwesenheit von Fremdkörpern ist natürlicherweise nur dann zu konstatieren, wenn diese Fremdkörper aus Metall, Stein, Glas oder Knochen sind. Es ist deswegen nur in ganz besonders günstigen Verhältnissen zu erwarten, dass man Gräten oder derartige feine Körper, die kaum einen Schatten ergeben, mit Hilfe der Durchleuchtung auffinden wird. Dagegen wird man wohl in der Lage sein, Tumoren dieser Gegend, auch Abscesse sowohl aus den Verlagerungen, die sie hervorbringen, als durch die Schatten resp. Aufhellungen zu sehen. Auch ist es nicht von vornherein auszuschliessen, dass man bei dünnhalsigen Menschen mit zartem Knochenbau etwa eine Blutung innerhalb des Medullarrohres bei besonders günstigen Verhältnissen erkennen sollte.

Bei Kindern sieht man die erwähnten Dinge leichter und schwerer; soweit sie Schatten darbieten sollen, sieht man sie schwerer, während man die hellen Stellen leichter erkennt.

Der Thorax.

Das weitaus interessanteste Durchleuchtungsobjekt ist der Brustkasten, weil man hier sehr verschiedene Organe in normaler und pathologischer Beschaffenheit leicht zu beobachten in der Lage ist.

Das Skelett des Thorax.

Wenn wir uns fürs Erste mit der knöchernen Wandung des Brustraumes befassen, so müssen wir uns zunächt ein höchst merkwürdiges Gesetz vor Augen halten. Wenn man nämlich den Patienten mit der Brust der Lampe zuwendet und ihn so betrachtet, dass man den Schirm an den Rücken anlegt, so sieht man bei einem erwachsenen Menschen die hintere Fläche des Brustkastens, Wirbelsäule und hinteren Rippenbogen, während Sternum und vordere Rippen verschwunden sind. Umgekehrt, steht die Lampe im Rücken des Patienten, und wird der Schirm vor die Brust gehalten, so sieht man nur das Brustbein und die vorderen Rippen, während die Hinterwand des Thorax nicht erscheint. Das Phänomen, auf dessen Erklärung wir später eingehen werden, erfordert also, dass man den Brustkasten von vorn und von hinten betrachtet, da wir ja nur einen Teil des Thorax auf dem Schirme sehen und vorn wie hinten wichtige Organe zu sehen haben. Fangen wir mit der Rückenwand an, so sehen wir auf dem Schirme die Wirbelsäule im allgemeinen als einen wenig differenzierten, centralen Streifen, während wir mit grosser Deutlichkeit die hinteren Rippen erkennen. Wir sehen bei der Atmung die Rippen sich heben und die Zwischenrippenräume

sich verbreitern. Wir erkennen die Rippen so deutlich, dass wir jede irgendwie wesentlich veränderte Form derselben leicht diagnostizieren können. Wenn wir dagegen ein genaues Bild der Wirbelsäule haben wollen, so ist dies nur mit Hilfe der Photographie möglich, welche eine ziemlich genaue Differenzierung erlaubt. Aber man darf auch nicht zu viel erwarten. Wenn man auch bei der Aufnahme des Patienten in Rückenlage in den Stand gesetzt ist, von der Wirbelsäule unter einigermassen günstigen Verhältnissen jeden Wirbelkörper oder fast jeden von dem anderen scharf abgesetzt zu sehen, bis etwa zum fünften Brustwirbel herunter, so ist es doch immerhin recht schwierig, an diesen Brustwirbeln etwa kleine Veränderungen sehen zu wollen. Gröbere Veränderungen dagegen werden der Beobachtung nicht entgehen. In der Gegend bis zur neunten Rippe herunter sieht man die Rippen in ihren Wirbelansätzen noch sehr deutlich; die achte Rippe sieht man noch bis zur Axillarlinie, während von der neunten Rippe nur wenige Centimeter leicht zu erkennen sind.

Bei Betrachtung von vorn hört bei der fünften Rippe die Sichtbarkeit der Rippen auf, die sechste ist schon meist in dunkle Schatten gehüllt. An den Rippen ist ihre Form und Bewegung meist gut zu erkennen, ja man kann sogar die Knorpelknochengrenze recht deutlich des öfteren unterscheiden. Das Brustbein ist in den oberen Konturen deutlich erkennbar, meist bis herunter zur sechsten Rippe, besonders rechts gut differenziert, während auf der linken Seite der Rand etwa von der dritten Rippe an diffus überschattet ist. In glänzender Deutlichkeit erscheint das Schlüsselbein, welches von seinem sternalen Ansatz bis zu seinem Schulterblattende deutlichst erkennbar ist. Auch das Schulterblatt selbst ist im ganzen Umfange zu sehen. Der Processus coracoideus, der hintere Rand der Spina sind leicht zu erkennen, ebenso derjenige Teil des Körpers der Skapula, der über den Brustkasten hinaus ragt, während der auf den Rippen aufliegende Teil, der ja auch sehr dünn ist, nur als ein zarter Schleier, doch scharf begrenzt, erscheint. Der Humeruskopf ist bei dünneren Personen leicht auf dem Schirme aufzufinden, bei muskulöseren Menschen ist schon die Durchleuchtung des Schultergelenkes eine der schwierigeren Aufgaben. Gelingt

seine Durchleuchtung nicht, so wird natürlich die photographische Platte wieder helfen und ihn mit absoluter Deutlichkeit in jedem einzelnen Zuge widergeben.

Die Weichteile des Thorax.

Das Herz.

Das, was nun diese Knochenwandung umschliesst, die Eingeweide des Brustraumes, sind diejenigen, welche von allen Eingeweiden des Körpers am besten der Durchleuchtung zugänglich sind.

Es ist wohl nicht zu viel gesagt, wenn man den gesamten Eindruck der Durchleuchtung der Brustorgane dahin zusammenfasst, dass so ziemlich alles, was bei der Sektion der Situs viscerum thoracis offenbart, durch die Durchleuchtung in vivo gegeben wird. Es addiert sich aber noch hinzu, dass wir hier am Lebenden die Funktionen der inneren Organe so klar sehen können, wie das sonst keine Beobachtung, wohl kaum die an zufällig frei liegenden Herzen z. B., erlaubt. Es ist wohl deswegen berechtigt in Analogie des Wortes Nekroskopie, Totenschau, der eines kurzen Namens bedürftigen Durchleuchtungsmethode den Namen Bioskopie, Lebensschau, zu geben [1]).

Betrachten wir zunächst die Figur des Herzens. Von der Überlegung ausgehend, dass die Beleuchtungsquelle eine fast punktförmige ist, von der aus die Strahlen sich gradlinig nach allen Richtungen verbreiten, werden wir es ohne weiteres einsehen, dass die Herzfigur am deutlichsten auf der vorderen Brustwand gesehen werden muss, weil sie der vorderen Brustwand am nächsten ist. Das, was wir sehen, ist ja die Silhouette des Herzens. Dieser Schattenriss wird dem Original um so ähnlicher, je näher die den Schatten auffangende Wand dem Herzen anliegt. Nun ist der Abstand der vorderen Herzwand von der vorderen Brustwand mindestens viermal geringer, als der der hinteren Herzwand von dem Rücken. Infolge davon sehen wir bei der Beleuchtung von vorn nach hinten

[1]) Zugleich empfiehlt es sich die Ausdrücke „vordere“ und „hintere“ Bioskopie einzuführen, wobei die Schirmstellung und die Stellung der photographischen Platte lediglich bestimmend gedacht ist.

einen sehr viel grösseren Schattenkegel des Herzens sich auf den Schirm aufsetzen, als bei der Beleuchtung von hinten und der Betrachtung mit dem Schirm an der Vorderwand. Es erscheint dann die Herzfigur immerhin noch etwas vergrössert, aber bei genügender Entfernung der Lampe doch nicht allzu wesentlich. Der Querdurchmesser eines normalen Herzens ist vorn etwa 15–16 cm beim Manne und steht noch ca. 5—7 cm von der vorderen Axillarlinie ab, während er hinten ziemlich die ganze Brusthälfte erfüllt. Man sieht bei helleuchtender Lampe und nicht allzugrosser Annäherung des Patienten an die Lampe, so dass der Schirm von dem Platinblech ca. 40 cm entfernt ist, die Herzgrenze scharf und deutlich. Es ist die Vorbedingung für eine richtige Beurteilung der Herzfigur, dass der Patient mit seiner Medianlinie genau so gestellt wird, dass das Centrum des Platinbleches sich ebenfalls in der Medianlinie befindet. Das rechte Herz liegt etwa 1 cm über die rechte Parasternallinie hinaus. Bis in den zweiten Interkostalraum rechts ist die rechte Grenze des Herzens deutlich als eine senkrecht aufsteigende gerade Linie verfolgbar. An dieser Stelle tritt der Schatten des Brustbeines deckend über die Herzfigur, die erst wieder im zweiten Interkostalraum links oder am Ansatz der zweiten linken Rippe scharf zu verfolgen ist. Sie geht dann geradlinig bis in den fünften Interkostalraum links, in die Mammillarlinie und biegt abgerundet am fünften Interkostalraum nach unten um. Die untere wagrechte Grenzlinie des Herzens ist in einer grossen Zahl von Fällen, in denen der Schatten der Bauchorgane in grosser Dichte unter dem Herzen lagert, nicht von diesem Schatten zu differenzieren und somit nicht sichtbar. Bei einer nicht kleinen Zahl von Menschen ist aber auch der untere Kontur des Herzens zu erkennen, und erscheint meist nicht geradlinig, sondern etwas nach unten konvex vorgewölbt. Auch die gradlinige Konfiguration der oberen linken Begrenzungslinie ist nicht immer vorhanden, sondern es findet sich da eine Vorbuckelung mit nach oben gerichteter Konvexität. Die Figur des Herzens wird dadurch nicht selten schafsnasenähnlich. Zu diesen groben Zügen des Herzens gesellen sich bei genauerer Betrachtung feinere Einzelheiten, indem man oft auf der linken oberen Begrenzungslinie eine deutliche Incisur sieht, welche die linke Kammer

vom linken Vorhof und Herzohr trennt. Mehr sieht man bei der Schirmbetrachtung vom Herzen gewöhnlich nicht. Doch habe ich Photogramme vom Herzen erhalten, besonders wenn man durch Hochstellung der Lampe das Herz etwas in die Länge zieht, an welchen man das linke wie das rechte Herzohr und den linken wie den rechten Vorhof deutlich unterscheiden kann. Ja, in einem Falle habe ich sogar jene Furche klar erkennbar photographiert, welche bei einigen Herzen sich unweit der Spitze von hinten oben nach vorn unten zieht. Die Begrenzungslinien des Herzens sind gewöhnlich scharf bei der Schirmbetrachtung, dagegen ist auf der photographischen Platte niemals ein scharfes Bild des Herzens zu erreichen, da die Bewegungsveränderungen das Bild des Herzens fortwährend verändern.[1])

Die Bewegungserscheinungen fallen zuerst am linken Herzen und zwar an der oberen Begrenzungslinie auf. Auf einer Strecke von 2—3—4 cm, etwa 2—3 cm von der Spitze beginnend, sieht man eine lebhafte Formveränderung, die wohl am besten mit dem Heben und Senken eines Deckels verglichen wird. Die Erscheinung variiert in Ausdehnung, Intensität und Häufigkeit. Natürlich kann man auch die Regelmässigkeit und Unregelmässigkeit der Herzaktion an dieser Stelle deutlich beobachten. An manchen Herzen fällt auch auf, dass der ganze Schatten der Spitze bald heller und bald dunkler erscheint, während die daneben liegenden Rippen gleichmässig hell sind. Es ist notwendig, dass man dabei auf diese Helligkeit der Rippen acht giebt, denn die ganze Erscheinung könnte ja eventuell von momentanen Unterschieden in der Helligkeit der Lampe abgeleitet werden; da aber die Rippen in gleicher Schattentiefe erscheinen, so hängt diese Veränderung wohl mit dem höheren oder geringeren Füllungs- oder Kontraktionsgrade des Ventrikels zusammen. Man kann annehmen, dass diese Herzen in Momenten grösserer Helligkeit schlechter mit dem für die Röntgen-Strahlen undurchlässigen Blute

[1]) Man müsste denn die Lampe nur synchron mit einer Phase der Herzthätigkeit leuchten lassen. Es wäre dies durch einen vom Herzen oder von der art. radialis zu besorgenden Kontakt zu erreichen.

gefüllt sind. Am unteren Kontur kann man natürlich nur an jenen Herzen Beobachtungen anstellen, bei denen der untere Kontur sichtbar ist. Man sieht da eine Annäherung des unteren horizontalen Randes an den schrägen oberen gewöhnlich nur in geringem Grade und manchmal gar nicht ausgeprägt. Die Herzspitze scheint ihren Ort oft nicht zu verändern, nicht selten aber sieht man auch, wie sich die ganze Herzspitze nach dem Thoraxcentrum zu zurückzieht. Bei manchen Herzen sieht man sehr schön die Ventrikel und Vorhöfe sich isoliert kontrahieren und kann das zeitliche Intervall zwischen beiden Kontraktionen deutlichst beobachten. Die rechte Wand des Herzens macht für gewöhnlich den Eindruck, als ob sie ihre Form nicht verändere. Doch kann man bei einzelnen Individuen auch ihre Erweiterung nach rechts und die Rückkehr nach der Parasternallinie zu beobachten. An Herzphotogrammen sieht man des öfteren, dass sich die rechte Wand erweitert daran, dass die Grenzlinie sehr verwaschen ist. Aus dieser Beschreibung des Herzens ergiebt sich, dass man durch Schirmbild und Photographie ein ausserordentlich genaues Bild des Herzens in vivo erreichen kann, wie das ganz selbstverständlich weder Auskultation noch Perkussion in annähernd gleichem Masse zustande bringen. Man ist sogar in der Lage, das Herz in seiner Grösse zu messen. Wenn es nicht darauf ankommt einen kleinen Fehler zu machen, so kann man die Herzmessung in der Weise vornehmen, dass man Sorge trägt, dass das Platinblech der Lampe sich immer genau in der Medianlinie des Patienten befindet, und dass die vordere Wand der Brust resp. der Schirm immer in gleicher Entfernung von der Lampe abstehen. Wenn man dann die Herzbreite messen will, so schiebt man eine feste Metallsonde zwischen Schirm und Brustwand zunächst an die rechte Begrenzung und markiert dort mit einem Dermatographen die Lage der rechten Herzgrenze. Dann geht man ebenfalls mit der Sonde an die Spitze des Herzens und markiert sich die Spitze, indem man mit der biegsamen Sonde die Figur der Herzspitze nachahmt, die so geformte Sonde präcis an die Grenze des Herzschattens bringt und mit dem Stift die Sondenlage fixiert. Alsdann misst man den Breitendurchmesser des Herzens sich aus. Dabei macht man freilich den Fehler, dass die Lampe das Herz

besonders nach links vergrössert. Denn da die Lampe unverrückt in der Medianebene fixiert ist, so wird zwar die rechte Herzgrenze nur sehr wenig nach aussen verschoben werden, wohl aber die linke, da ja das linke Herz, und besonders die Spitzengegend um nicht ganz belanglose Strecken von der Medianlinie entfernt sind.

Nur in dem Falle bekommt man ein wirkliches Bild des Herzens, wenn man dafür Sorge trägt, dass das Platinblech der Lampe, Herzgrenze und Schattengrenze in einer Linie liegen. Das erreicht man in folgender Weise. Man bringe an dem Stativ durch Anschrauben einen Arm an, der am besten in weitem Bogen die Lampe umgreift und etwa 10 cm vor der Lampe in der Höhe des Platinbleches endet. Dieser Arm trage ein Bleiplättchen von 5 cm Höhe und Breite und 3 mm Dicke. Man stelle das Platinplättchen und die Lampe nunmehr so, dass durch die rechte Seite des Brustkorbes ein nicht flächenartiger, londern lineärer Schatten auf den Schirm fällt, alsdann verschiebe man entweder die Lampe mit dem ganzen Stativ oder den Patienten so weit, dass die rechte Grenze des Herzens mit jener Linie übereinstimmt, markiere das an der Brustwand mit dem Dermatographen mit Hilfe einer Metallsonde. Alsdann wird wieder der Patient oder die Lampe so weit nach links verschoben, bis die Herzspitze mit jener Linie zusammentrifft: wiederum wird diese Grenze markiert, und man hat alsdann eine Unterlage für die Messung des Herzens, welche eine mit der wirklichen Grösse des Herzens fast identische Figur ergiebt. Wenn man Sorge trägt, dass die Distanz zwischen Platinblech und Schirm immer die gleiche ist, so bekommt man sehr exakte unter einander vergleichbare Masse. Die normale Grösse des Herzens ist, wie schon oben erwähnt, zwischen 15 und 16 cm gelegen. Dies bezieht sich natürlich auf den voll ausgewachsenen Menschen von etwa 170 cm.

Diese so am Herzen gewonnenen Resultate geben mit einer Genauigkeit das Bild des Herzens in Grösse und Form wieder, wie es die Perkussion nicht erreichen kann, selbst wenn das Herz ganz normal gelagert ist. Es ist recht instruktiv, die ausgezeichnete Methode der Perkussion mit der bioskopischen Betrachtung kontrollierend zu vergleichen. Bei recht klaren Verhältnissen deckt

sich oft die Perkussionsfigur mit der Bioskopie auf das Genaueste. An einzelnen Stellen zeigen sich aber doch in einer gewissen Regelmässigkeit Neigungen zu Irrtümern bei der Perkussion, so sind es Vergrösserungen des Herzens nach links unten, die leicht auch bei vorsichtiger Perkussion übersehen werden können. Bei Vergrösserungen nach links unten wird die Perkussion leicht die Aufklärung versagen; betrachten wir aber das Bild des Herzens auf dem Schirme, so wird sich uns diese Form des Herzens, ich möchte beinahe sagen, vor allen andern deutlich ausprägen. Denn grade die Nachtmützenform, die das Herz dadurch bekommt, ist eine ungemein auffallende. Zugleich aber erkennen wir auch den Grund, weswegen diese Vergrösserungen grade nach links unten nicht zugleich nach aussen uns leicht entgehen können. Denn wie dort der dichte Schatten der Bauchorgane verwehrt mehr als die Lage der Spitze genau festzustellen, so erzeugen ja auch diese Bauchorgane — linker Leberlappen — leicht einen gewissen diffusen perkutorischen Schattenbezirk, der die Abgrenzung des Herzens eben nach unten sehr erschwert. Zu zweit ist es die linke obere Begrenzung des Herzens, welche bald nach oben, bald nach unten perkutorisch ausgebuchtet wird. Dies ist aber der seltenere Fall. An der rechten Grenze sind die Irrtümer am seltensten; der Umfang dieser irrigen Perkussion kann auch bei dem gewiegtesten Praktiker unter Umständen mehrere Centimeter betragen und bei sehr abweichenden Herzfiguren, wie z. B. bei der Dextrokardie, zeichnen geübte Untersucher unter einander sehr verschiedene Herzfiguren auf, von denen kaum eine mit dem bioskopischen Bilde des Herzens übereinstimmt[1]). Grade bei dieser Krankheit ist es sehr wesentlich, das Durchleuchtungsbild zu benutzen. Denn wenn das Herz auch gänzlich auf der rechten Seite liegt, so ist damit doch noch nicht die sehr wichtige Frage entschieden, ob es sich um eine angeborene Rechtslagerung des Herzens handelt, so also, dass die Herzspitze nach rechts liegt, während auf der linken Seite der sonst rechte Vorhof gelegen ist,

---

[1]) Man kann sich auch mit Hilfe der Bioskopie unschwer davon überzeugen, dass die Friktionsfiguren mit dem Phonendoskop oder dem Aufrechtschen modifizierten Stethoskop keineswegs richtiger als die Perkussionsfiguren sind.

oder ob es sich um ein pathologisches Verlagern des Herzens z. B. durch den Zug einer alten pleuritischen Schwarte handelt. Das Durchleuchtungsbild wird in diesem Falle vollständige Aufklärung darüber geben, die unvergleichlich viel zuverlässiger ist, als die durch Inspektion, Perkussion, Palpation und Auskultation erreichte, an welcher Stelle die Spitze sich befindet. In einem Falle von Dextrokardie aus der inneren Abteilung des Allerheiligenhospitals wird folgender Status aufgenommen, der in den interessierenden Zügen wiedergegeben wird.

Die Gegend des Sternum springt stark hervor. Die Wölbung des Thorax ist links besser erhalten als rechts. Bei der Atmung bleibt die rechte Seite deutlich zurück. In der Gegend der rechten Mammilla nach beiden Seiten 1—2 cm sich erstreckend sieht man und fühlt man den Spitzenstoss. Perkussionsfigur durch rechtsseitige Pleuritis erschwert; deutlichere Dämpfung im III. Interkostalraum, in der Parasternallinie rechts. Nach aussen an der vorderen Axillarlinie in der Höhe der Mammilla 4 cm breite Dämpfungszone. Die Dextrokardie bei dem Patienten ist seit 10 Jahren ärztlich bekannt.

Bei der Durchleuchtung erscheint die Herzfigur in scharf umrissenem Schattenbilde. Die Herzspitze, die dem klinischen Befunde — Inspektion, Palpation, Perkussion — nach rechts an der Mammilla vermutet wurde und deren Lage es nicht unmöglich erscheinen liess, dass es sich hier im Einklang mit der 10jährigen Kenntnis der Dextrokardie um eine angeborene Dextrokardie handeln könnte, erkannte man deutlich an der linken Parasternallinie in ihrer Konfiguration und ihrer Funktion. Somit war die Dextrokardie nur auf die alte pleuritische Zerrung zurück zuführen.

Hier haben wir also durch die Bioskopie sofort die Offenbarung nicht bloss über die anatomischen Verhältnisse, sondern über die Wertung der Dextrokardie als pathologische Erscheinung.

Ganz unmöglich ist es, die Grenzen des Herzens bei Emphysem auch nur einigermassen verlässlich durch Perkussion festzustellen. Da sich die Lungenränder oft über das ganze Herz herüberschieben, ist an ein genaues perkutorisches Abgrenzen der Herzfigur auch nicht im entferntesten zu denken. Ganz anders beim Durchleuch-

tungsbilde. Hier sehen wir sofort die Figur des Herzens scharf vor uns, und wir müssen uns nur klar machen, dass geringe Vergrösserungen der Figur nichts beweisen, da die Distanz des Herzens von der vorderen Brustwand um die Dicke der vorgelegten Lungenränder vermehrt ist und somit natürlich das Schattenbild des Herzens etwas grösser erscheint.

Pathologische Formen des Herzens sind natürlich bei der Durchleuchtung mit ungemeiner Deutlichkeit zu erkennen. Die Vergrösserung des linken Ventrikels bei der exzentrischen Hypertrophie, sei es durch Klappenfehler, sei es durch Nierenschrumpfung oder andere Ursachen prägt sich ungemein deutlich aus. Höhere Grade offenbaren sich derart, dass die Herzspitze gar nicht mehr von der vorderen Axillarlinie absteht, ja, dass man den Patienten zur Seite drehen muss, schräg von rechts hinten nach links vorn, um nur die Spitze wahrzunehmen. Auch geringere Grade haben eine sehr auffällige Veränderung der Herzfigur zum Kennzeichen, eben durch Verkleinerung jener Zwischenräume zwischen Herzspitze und seitlicher Thoraxkontur. Die Erweiterung des rechten Herzens ist ebenfalls eine auffallende Erscheinung, denn das sonst nur eine kleine Strecke, etwa eben 1 cm über die Parasternallinie herausragende Herz ragt dann 2 oder 3 oder mehr cm in die rechte Brusthälfte hinein. Ein nur durch die Bioskopie zu entdeckendes Phänomen sind die von Grunmach (Therapeutische Monatshefte, 1897, Nr. 1) beschriebenen, nach hinten umgelegten Herzen bei Chlorose. Auch ich habe solche „umfallende Herzen" bei denen bioskopisch der Höhendurchmesser als erheblich verkleinert auffällt, konstatieren können. Dass man jede Arythmie des Herzens sieht, ist für den Kliniker im allgemeinen unwichtig; denn darüber orientiert die Auskultation in virtuoser Weise. Anders aber ist es mit der Beobachtung von Vorhofs- und Ventrikelzusammenziehungen für sich und im Vergleich zu einander. Es ist ungemein schwer auskultatorisch etwas über diese Differenz festzustellen, während man hier des öfteren in der Lage ist, klar den Ablauf der Zusammenziehungen an den beiden Herzteilen zu sehen. Jene Unregelmässigkeiten, welche auf eine ungleichmässige Füllung und Entleerung des Ventrikels be-

ruhen, würden zwar durch die verschiedene Intensität des ersten Herztones bei der Auskultation und die verschiedene Höhe der Pulswellen und des Herzchocs offenbar werden, doch wird die verschiedene Intensität des Ventrikelschattens darauf eine noch bessere Vorstellung von den wechselnden Füllungs- und Kontraktionszuständen erreichen, als die Auskultation allein. So ist es eine stattliche Zahl von Richtungen, in denen diese neue Methode unsere Erkenntnis und Anschauungen von Form, Lage und Funktion des Herzens zu fördern im stande ist.

Die grossen Gefässe.

Die vom Herzen ausgehenden grossen Gefässe sind im allgemeinen durch den Schatten des Brustbeines verdeckt. Nur bei Kindern und sehr selten bei Erwachsenen sieht man wohl eine Andeutung des Verlaufes des Aortenbogens[1]). Sowie aber die Aorta verbreitert ist, sodass sie über das Sternum hinausragt, so wird sich dies der Beobachtung im Röntgenbilde nicht entziehen. Ganz besonders sind es jene Vorbucklungen der Aorta, die sackförmigen oder cylindrischen Aneurysmen entsprechen, die sowohl durch die Bioskopie, als durch das Photogramm deutlichst erkannt werden können. Es ergeben sich da die auffallenden Beweise, dass unsere vorzügliche Methode der Auskultation und Perkussion, wie das ja sonst auch schon zur Genüge bekannt ist, doch nicht vollständig ausreicht, denn sowohl die Thatsache, dass ein Aneurysma vorhanden ist, kann diesen beiden Methoden entgangen sein, als auch Form und Lage des Aneurysmas erheblich anders nach dem rein klinischen Befunde aufgefasst werden kann, als nach dem bioskopischen Bilde. Zwei Fälle mögen dafür als Beleg dienen.

Fräulein F., 54 Jahr, ziemlich gut genährt, klagt unter anderen über Herzbeschwerden. Puls 110, regelmässig, normalkräftig. 2. Aortenton stark accentuiert, keine Geräusche über Herz und Gefässen — nirgends perkutorisch etwas Abnormes, Urin frei.

[1]) Bei kleinen Kindern sieht man besonders in der Photographie viele Details des Gefässverlaufes. — Bei Erwachsenen hilft die Einführung der S. 34 beschriebenen Ösophagussonden sehr in der Beobachtung der Aorta.

Bei der Durchleuchtung ist die Herzfigur für die Statur der Patientin etwas zu weit nach links zu sehen, oberhalb der linken oberen Herzgrenze im ersten Interkostalraum sieht man einen etwa nussgrossen kugligen Körper von der Aortengegend vorragen, der Andeutungen von Pulsation erkennen lässt. Hier kann die Diagnose: Aneurysma aortae nach dieser Durchleuchtungsfigur und nur durch diese begründet werden, da ausser der Tachykardie und der Verstärkung des 2. Aortentones weder Auskultation, noch Perkussion oder Palpation auf ein Aneurysma schliessen liessen.

Im zweiten Falle handelt es sich um einen 50jährigen wohlgenährten Mann, bei dem schon vor der Durchleuchtung die Diagnose Aneurysma aortae feststand. Herr B. zeigte folgenden Status: In einem Bezirk, der das obere Drittel des Sternum und die rechte Parasternalgegend bis ca. 3 cm nach rechts von der rechten Parasternallinie umfasst, ist deutliche Dämpfung. Überall über dem Herzen systolisches und diastolisches Geräusch, welche beide nach der Aorta zu stärker werden. In dem Dämpfungsbezirk sind die Geräusche und die Herztöne am lautesten, die Herztöne sind lauter als an der Spitze. Pulsation ist nirgends fühlbar oder sichtbar. Nach links vom Sternum keine Dämpfung und schwächere Töne, als rechts. Dass hierdurch ein Aneurysma der Aorta bewiesen wird, ist ja zweifellos und die Lagerung des Aneurysma ist hinter dem Sternum und nach rechts darüber hinaus anzunehmen. Die bioskopische Betrachtung zeigt aber eine nicht unwesentliche Abweichung, die auch durch Photographie in Brustlage deutlichst erwiesen wird. Es ragt zwar der Rand der Aorta nach rechts sackförmig über die Parasternallinie hinaus, aber merkwürdigerweise ergiebt sich eine ebensoweite sackförmige Ausbuchtung nach der linken Seite, von der weder Perkussion noch Auskultation irgend etwas entdecken liess. Diese Fälle illustrieren recht anschaulich den Satz, dass sowohl die Feststellung der Anwesenheit als der genauen Form und des Sitzes von Aneurysmen durch die Durchleuchtung um vieles leichter und vollständiger gelingt, als durch die bisherigen klinischen Methoden [1]).

[1]) Dabei ist differentialdiagnostisch nicht zu vergessen, dass mitunter im 1. Interkostalraum ein Teil der Arteria pulmonalis als cylindrischer Strang sichtbar wird.

Die Lungen.

Wenn wir nunmehr das Bild der Lungen in Betracht ziehen, so sehen wir von normalen Lungen im Röntgenbilde nur einen hellen Schein. Sie scheinen den Strahlen gar keinen Widerstand darzubieten. In einem normal gebauten Thorax mit gesunden Lungen sieht man bis in die obersten Spitzen hinauf, wo nur die Nekroskopie uns über die Lage der Lungen informierte, in glänzend hellem Lichte die Lungen sich erstrecken. Aber leider sind nicht alle Brustkasten so gebaut, dass man die Spitzen frei an die Wirbelsäule hinaufragen sieht. In vielen Fällen enden die Lungenspitzen schon dicht über der oberen Thoraxapertur: aber auch da kann man durch geschickte Lampenstellung oft selbst diese wegen der umgebenden Knochen und Muskelschichten schwerer zugänglichen Partien noch sich sichtbar machen.

Nach unten zu reicht das helle Durchleuchtungsbild der Lungen rechts vorn wie hinten bis zum Zwerchfell, links dagegen ist hinten der untere innere Teil der Lungen etwa von der dritten Rippe von ihrem Wirbelansatz an bis zum neunten Interkostalraum fast an der hinteren Axillarlinie, also in einem Dreiecksbezirk von dem Herzschatten zugedeckt; auch vorn deckt das Herz natürlich diejenigen Lungenränder, die allerdings nur in geringer Ausdehnung das Herz überragen. Eine wunderschöne Erscheinung ist das Bild der Lungenfunktion auf dem Schirme. In mächtiger Verschiebung steigt der untere Lungenrand weiter herab bei der Einatmung, um ebenso hoch wieder bei der Ausatmung aufzusteigen. Ein ganz auffallendes Phänomen ist dabei eine helle Grenzlinie, welche die Lungen an den Berührungsbezirken mit dem Zwerchfell auf der rechten und linken Seite und mit dem Herzen zeigen. Wäre von den X-Strahlen nicht ihre geringe Brechbarkeit erwiesen, man würde unwillkürlich annehmen, dass es sich um Reflektionserscheinungen handelt, indem die Zwerchfellskuppel oder das Herz an der Grenze schwach spiegelnd die Strahlen zurückwirft; da aber davon kaum die Rede sein kann, so sind diese Linien offenbar nur als Kontrasterscheinungen zu deuten[1]). Dort, wo das helle Lungenbild

[1]) Dafür spricht auch, dass sie in der Photographie fehlen.

mit dem tiefen Schatten des Herzens oder der Bauchorgane zusammenstösst, tritt eben durch Kontrastwirkung jene helle Linie auf, die als eine reizvolle Erscheinung das Phänomen der Lungenthätigkeit begleitet. Die Verschiebung der (rechten) normalen Lunge bei mächtigster Thätigkeit beträgt 5—6 cm am vorderen unteren Rande der rechten Lunge. Dort ist die Bewegung der Lunge anscheinend am ausgiebigsten. Man kann natürlich damit zugleich die Thätigkeit des Zwerchfelles beobachten, das man in seiner grössten Ausdehnung zu sehen imstande ist. Es kommt dies nicht bloss davon, dass unter dem Zwerchfelle Organe liegen, deren dichter Schatten das Zwerchfell allein andeutet, sondern auch da, wo das Zwerchfell allein liegt, nicht von anderen Organen beschattet, wie über dem Magen, sieht man seine Bewegung sich in aller Deutlichkeit vollziehen. Man kann, wenn man das Zwerchfell betrachtet, zunächst eine physiologisch interessante Thatsache festlegen, dass nämlich das Herz mit dem Centrum tendineum des Zwerchfelles bei der Einatmung nicht herabsteigt. Wenn Einatmung und Systole zusammentreffen, so sieht man — keineswegs bei allen Individuen, aber nicht selten —, dass sich eine helle Linie zwischen dem unteren Rande des Herzens und dem Centrum tendineum des Zwerchfelles erstreckt. Diese helle Linie, welche auch als ein ganz schmales Dreieck, dessen Basis links liegt, auftritt, ist ein Beweis dafür, dass ein Zwischenraum zwischen Herz und Zwerchfell entstanden ist, also das Herz nicht die Abwärtsbewegung des Centrum tendineum mitmacht. Was sich in diesem Raum hineinschiebt, kann man nicht deutlich beurteilen.

Da man in der Lage ist, die Bewegung der Lunge in ihrem ganzen Umfange zu beobachten, so ergeben sich natürlich verschiedene Gelegenheiten, die Abweichungen von diesem Phänomen diagnostisch zu verwerten. So fällt schon ein geringes Emphysem mitunter durch eine mangelnde Exkursion des Zwerchfells auf, so wird natürlich jede Bewegungslähmung des Zwerchfells aus anderen Gründen sehr deutlich erkannt werden können. Eine Hernia diaphragmatica z. B., dürfte gewiss ein deutliches Bild ergeben. Während die Perkussion und Auskultation der Lungenverschiebung früher nur durch das oft sehr gut instruierende

Littensche Zwerchfellphänomen unterstützt wurde, haben wir jetzt in der bioskopischen Betrachtung ein weiteres Mittel von noch höherem Werte. Interessant ist es z. B. den Singultus im Röntgenbilde zu verfolgen. Man sieht wie im ersten Momente das Zwerchfell tief hinabsteigt und einen Moment fest angespannt bleibt. Dann lässt die Spannung plötzlich nach, und die nach unten gepressten Baucheingeweide werden mit einer explosionsähnlichen Heftigkeit nach oben gedrängt, so weit wie möglich das Zwerchfell in die Höhe pressend. Dieses Phänomen tritt gewöhnlich nur beim akuten Singultus auf, während beim grossen Singultus der Hysterischen von diesem Phänomen kaum mehr etwas zu erkennen ist.

Insbesondere wirkt sehr instruktiv eine Beobachtung des Asthmaanfalles, wie sie Levy-Dorn[1]) beschreibt.

Bei der Patientin fand sich eine rasche Inspirationseinstellung der linken Zwerchfellseite während des Asthmaanfalles, dagegen ein mühsames Heben zur Exspiration, während die rechte Seite sich überhaupt nicht mitbewegen konnte, sondern auf der Höhe der mittleren Einatmung stehen blieb. Levy-Dorn verwertet diesen Befund sehr richtig gegen die Zwerchfellkrampftheorie, indem er ausführt, dass ein Krampf sicher zu maximaler Inspirationsstellung geführt hätte. Ausserdem hebt L. mit Recht hervor, wie solch eine Diagnose nur einseitiger Diaphragmaaktion nur mit der Durchleuchtung glaublich zu stellen wäre.

Nun sind es aber keineswegs die Veränderungen in der Lungenverschiebung allein, die man als Ausbeute der Bioskopie der Lunge heimträgt, sondern mit staunenswerter Deutlichkeit prägen sich Veränderungen im Lungengewebe und an der Pleura im Bilde aus. Verdichtungen des Lungengewebes erzeugen Schatten, so die Phthise, so die Pneumonie, Gangrän, Tumoren u. s. w. Die Intensität dieses Schattens ist bei verschiedenen Krankheiten sehr verschiedenwertig. Zunächst muss man wissen, dass an der Lunge zwei bis drei Stellen sind, an denen Schatten von selbst auftreten, deren Veranlassung man kennen muss. An der Spitze

[1]) Berl. klinische Wochenschrift 1896, 23. Nov.

zunächst kann die Muskulatur eine Beschattung machen, besonders dann, wenn nicht ein erheblicher Teil vom Lungengewebe über die Clavicula hinaufragt. Dann kann es wohl sein, dass diese Muskulaturschatten es verhindern, dass man die äusserste Lungenspitze durchmustern kann. Man erkennt das mit Deutlichkeit durch die Veränderungen der Intensität und Form dieser Schatten, bei Heben und Senken der Arme. In solchen Fällen, wo die Spitzen sehr wenig über die obere Thoraxapertur emporragen, muss man also bei der Diagnose eines Verdichtungsherdes sehr vorsichtig sein. Eine zweite Stelle, die man kennen muss, ist der Haut- und Muskelwulst an dem innern Rande des Schulterblattes. Diese Umschlagstelle dort giebt häufig einen streifenförmigen Schatten über einem ziemlich ausgedehnten Gebiete der Lunge sowohl bei Betrachtung von vorn wie hinten. Erkennbar ist er natürlich daran, dass er durch veränderte Lage des Schulterblattes sich verändert oder verschwindet. Ein dritter Schatten ist bei muskulösen Menschen durch den Muscul. serratus veranlasst und hat natürlich die eigentümliche Form des Serratus-Ansatzes.

Gehen wir nun zu den Krankheiten des Lungengewebes über, so sehen wir die merkwürdige Thatsache, dass es phthisische Herde giebt, welche ziemlich deutliche Schatten machen und solche, die kaum oder gar nicht erkennbar sind. Die Diagnose der Phthise mit Hilfe der Durchleuchtung ist Sache grosser Übung und führt wohl nicht in jedem Falle zum Ziel. Man findet Bilder, wo von der Spitze der Lunge an bis zu der Mitte der Skapula ein Infiltrat besteht, das doch weiter nichts verursacht, als einen leisen grauen Schleier über dem sonst so hellen Bilde. Betrachtet man das Bild auf dem Rücken des Patienten, so scheinen an dieser Stelle die Rippen nicht so deutlich durch, wie an einem entsprechenden Teile der Gegenseite. Aber nirgendwo hat man einen Schatten, der in seiner Dichtigkeit der Verdichtung des Gewebes gleichwertig wäre. Bei anderen Infiltraten ist dieser Schatten viel tiefer; in noch anderen Fällen zeigen sich in diesen leichten oder dichten Schleiern Herde von tiefer Schattenwirkung, oder aber auch in jenen Partien der Lunge, welche sonst klar durchleuchtbar sind, tritt solch ein tiefbeschattender Herd auf. Nach den Erfahrungen, die ich bisher

gesammelt habe, kann es sich um recht ausgedehnte Herde handeln, die man als scheinbar kleine Schattenflecke sieht.

Deutlicher kommt die Infiltration der Pneumonie zum Ausdruck: es ist ein kräftigerer Schatten als bei der Phthise, freilich auch weniger stark als man nach dem anatomischen Bilde erwarten würde, aber doch deutlich und merkwürdig weit verbreitet, weiter als der eigentlichen Hepatisation entspricht.

Auffallend deutlich sieht man Bronchiektasien; selbst die cylindrischen Erweiterungen im Gebiete eines kleineren Lungenabschnittes machen doch einen recht erkennbar diffusen Schatten. Leider fehlte es mir an Gelegenheit sackförmige Höhlen bronchiektatischen Charakters zu sehen, von denen man erwarten dürfte, dass sie sehr deutliche dichte Schatten hervorrufen würden.

Einer der interessantest befundenen ist der auf der Tafelabbildung wiedergegebene Fall von Lungengangrän. Der Patient, ein ziemlich grosser, hagerer Mann von 29 Jahren erkrankte vor acht Wochen an Perityphlitis. Das Exsudat erfüllte das ganze rechte Hypogastrium bis zu der Linea alba und dem Nabel, ging aber unter Opium und Kälte ganz normal zurück. Nach fünf Wochen bekommt der Patient unter Schmerzen in der rechten unteren Lungengegend grosse Atembeschwerden, Hämoptoë, und es entwickeln sich die Erscheinungen einer Verdichtung im rechten Unterlappen.

Dabei besteht Auswurf, der manchmal stinkend ist, sehr viele elastische Fasern, Streptokokken in Mengen und keine Tuberkel-Bacillen enthält.

Als sich der Patient bei mir vorstellte war der akute Prozess abgelaufen. Es fand sich bei mehrfacher Untersuchung in dem erkrankten Gebiete der rechten unteren Lunge eine kaum wahrnehmbare Dämpfung. Keinerlei sonstiges rasselndes Geräusch. Das Sputum war schwach fötid, enthielt keine Tuberkelbacillen, keine elastischen Fasern, dagegen kleine Lungenfetzen, in welchen das Kohlenpigment in der Anordnung der Alveolen wohl erhalten war, die elastischen Fasern aber zerstört waren. Momentan gab also die klinische Untersuchung keine Auskunft darüber, wo die Lungengangrän zu suchen wäre, die durch die pathognomischen Kennzeichen des Sputums über jeden Zweifel festgestellt war. Die

Anamnese gestattet ja anzunehmen, dass der Herd in der rechten unteren Lunge sass. Doch wäre es unmöglich gewesen nach der klinischen Untersuchung für den Zweck der Operation die Stelle anzugeben, wo etwa die Lungenhöhle zu finden sei. Die Beleuchtung aber ergab ein über alle Erwartung klares Bild; die beigefügte Tafel I giebt eben dieses Bild deutlich wieder. Die ganze linke Lunge erscheint normal durchsichtig, ebenso die obere Hälfte der rechten Lunge. Etwa von der 5. Rippe rechts an bis herunter zur 9. Rippe in der Länge von etwa 9 cm in der Breite von 5 cm erschien dagegen ein dunkler schwarzer Schatten [1]).

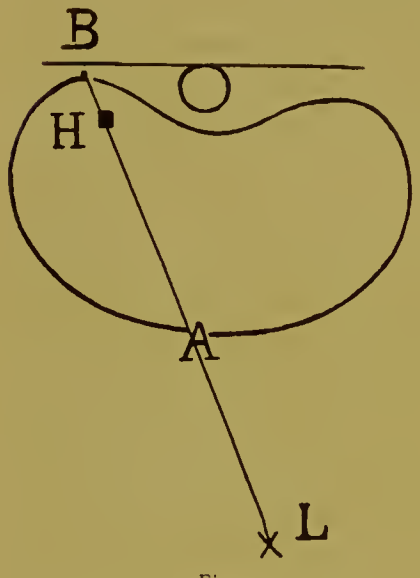

Fig. 1.

Das Bild der Beleuchtung war so scharf, dass der Laien-Begleiter des Patienten sofort die kranke Stelle in dem durchleuchteten Bilde erkannte. Somit war mit vollständiger Sicherheit erwiesen, dass im rechten unteren Lappen ein dem Schattenbilde entsprechender Brandherd zu finden sei. Es handelte sich aber noch darum, festzustellen, in welcher Tiefe dieser Herd sass, da diese Frage für den Fall einer Operation interessierte. Es ist sehr einfach die Lage eines solchen Herdes festzustellen. Nehmen wir an, dass die Lampe 20 cm vor der Brust des Patienten sich befindet und das Bild hinter ihm im Rücken auf dem Schirme aufgefangen wird. Es kann nunmehr der schattenbildende Herd (H Fig. 1) auf der ganzen Linie liegen, die sich ergiebt durch Verbindung des Platinbleches (L Fig. 1) mit der Stelle der Rückenwand, wo der Schatten (B) erscheint, soweit diese Linie (AB) innerhalb des Thorax des Patienten sich befindet.

Liegt der Herd vorn, so muss er sich dicht an der Sternalgrenze befinden, da der Schatten mit seinem Mittelpunkt etwa 10 cm

[1]) Die Masse sind natürlich bei der verkleinerten Wiedergabe der Photographie ganz andere, als im Originale, etwa auf die Hälfte reduziert.

von der Medianebene nach aussen steht. Würde man nunmehr den Patienten umdrehen, den Schirm vor die Brust halten, so würde man eben dort an der Parasternallinie den Herd finden. Liegt der Herd aber nahe dem Rücken, so wird sich die Sache ganz anders gestalten. Es wird alsdann der etwa 10 cm nach aussen von der Medianebene befindliche Herd (H Fig. 2) einen Schatten an die äusserste rechte Peripherie des Brustkastens (B Fig. 2) werfen müssen, wenn man den Patienten umdreht und das Schirmbild vor der Brust auffängt. Liegt aber der Herd in der Mitte, so wird sich dieselbe Distanz des Schattenbildes hinten wie vorn von der Medianebene ergeben. Als die Beleuchtung des Patienten so geschehen war, dass er seinen Rücken nunmehr der Lampe zuwandte und der Schirm vor die Brust gehalten wurde, fand sich der Schatten überhaupt auf der vorderen Brustwand nicht mehr, sondern seitlich in der vorderen Axillarlinie zum Zeichen, dass der Herd dicht an der dorsalen Oberfläche der Lungen sass. Hier gelang es also einen klinisch momentan nicht nachweisbaren Herd durch die Bioskopie so bestimmt zu erkennen, dass man seine Lage sogar, man möchte sagen, bis auf den Centimeter genau feststellen konnte. Gewiss ein vorzügliches Ergebnis, das den hohen Wert der Methode zu offenbaren imstande ist!

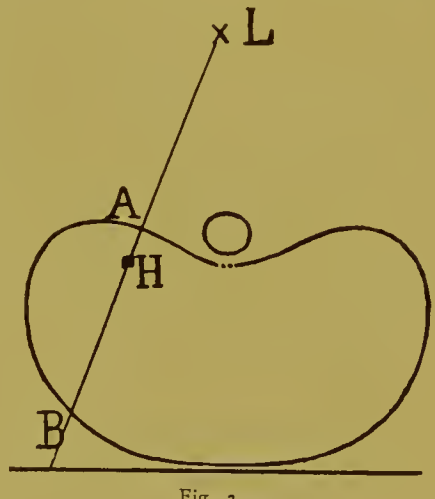

Fig. 2.

Dieser Fall steht in meinen Beobachtungen nicht vereinzelt da: so gelang es z. B. noch den Sitz einer luetischen Lungenaffektion, deren Anwesenheit durch die Anamnese, durch elastische Fasern ohne Tuberkelbacillen im Sputum, und späterhin durch zweimalige Heilung — bei zwei Attaquen — durch antiluetische Behandlung erwiesen wurde, die aber klinisch keinen Anhaltspunkt für ihre Lokalisation gab, durch die Bioskopie zu entdecken.

Ebenso wurde die genaue topische Definition eines Echinococcussackes der rechten Lunge erreicht. Es handelte sich

um einen seit 1 1/2 Jahren bestehenden Echinococcus der Lunge, den reichlicher Blasenauswurf charakterisierte. Bei der klinischen Untersuchung fand sich nur ein halbhandtellergrosser Dämpfungsbezirk über dem unteren Teil der Scapula. Ebenda war auskultatorisch ausser wenig verschärftem Atmen das bei Lungenechinococcen wohl noch nicht beobachtete Hydatidenschwirren deutlich zu hören. Bei der vorderen Bioskopie zeigte sich nur eine Schattenandeutung, dagegen bei der hinteren Bioskopie ein kreisrunder, ziemlich lichter Schatten, den zu beiden Seiten nach innen und aussen noch eine etwa querfingerbreite, ungefähr 4 cm lange Schattenfigur flankierte. Daraus ergab sich, dass der Herd nahe der Hinterfront der rechten Lunge, für operative Eingriffe leicht erreichbar, anzunehmen war.

Es sei an dieser Stelle nachgetragen, dass man natürlich in gleicher Weise z. B. den Sitz der Aortenaneurysmen in Rücksicht auf ihre Tiefe und Lage im Brustkorbe feststellen kann. Man kann dazu auch das Moment benützen, dass der Kontur des Aneurysmasackes natürlich um so schärfer erscheint, je näher der Schirm dem Aneurysma gebracht ist. Es wird also ein an der vorderen Brustwand anliegendes Aneurysma vorn an der Brust scharf und im Rücken diffus begrenzt erscheinen, ganz ebenso wie sich das beim Herzen beobachten lässt.

Die dichtesten Infiltrationen des Lungengewebes, die Tumoren der Lunge ergeben natürlich deutliche Schatten, doch brauchen auch diese Tumorenschatten keineswegs so tief zu sein als der Intensität der perkutorischen Dämpfung entspricht. Sie können zunächst, wie ein Fall mir zeigte, mehr diffuse graue Schatten machen, die aber dann immer tiefer und dichter werden.

Die Pleura.

Sehr deutliche Schattenbilder ergeben auch Veränderungen an der Pleura, sei es, dass es sich um schwartige Verdickungen oder um seröse oder eiterige Ergüsse handelt. Es sind das im Verhältnis zu den Verdunkelungen durch Lungeninfiltrate phthisischen Charakters dichte Schatten, die im bioskopischen Bilde kräftig hervortreten. Die Schatten sieht man selbst da, wo die klinische

Untersuchung nichts mehr von Pleuritis anzunehmen gestattet. Es sind eventuell schon recht leichte Veränderungen, die sich als sehr deutliche Schatten markieren. So sah ich mehrfach Pleuritiden, welche etwa im oberen Drittel der Lunge klinisch nachweisbar waren, sich noch ein gutes Stück weiter nach unten dem bioskopischen Bilde gemäss erstrecken, zum Zeichen, dass so kleine Veränderungen, wie sie die Auskultation und Perkussion eben nicht mehr nachweist, noch im Durchstrahlungsbilde erkennbar sind. Vergleicht man die erkrankte Seite mit der gesunden, so ist der Unterschied ein so auffallender, dass man geradezu auf Distanz diese Diagnose stellen kann. Ob nicht gelegentlich diese nebenher gehenden Pleuritiden geringerer Art es bewirken können, dass gewisse Lungenherde, die kurz vorher kaum einen deutlichen Schatten gegeben haben, nunmehr scharf hervortreten, ist immerhin zu erwägen. Überhaupt ist die Differentialdiagnose zwischen Pleuritis und Lungenherd stets in Betracht zu ziehen. Schattenfiguren, die in der Mitte der Lunge liegen, sind selbstverständlich nicht pleuritischer Natur. Bei Schattenflecken dagegen, welche an der Peripherie sich befinden, muss man die Frage nach ihrer pleuritischen oder Lungenherdnatur reiflich erwägen. Der Lungenherd markiert sich aber doch durch eine gewisse Körperlichkeit, die sich bei der Durchleuchtung in frontaler Richtung eventuell noch deutlicher ausspricht. Bei einiger Übung wird man den mehr Fläche habenden diffusen Schatten der Pleuritis von den körperlichen, an den Rändern mehr abgetönten Schatten des Infiltrationsherdes wohl in der Mehrzahl der Fälle unterscheiden können.

Wir haben somit eine Fülle von neuen diagnostischen Hilfsmitteln für die Erkenntnis der Erkrankungen der Lungen, der Bronchien und der Pleura gewonnen, die sich wohl mit der Länge der Beobachtung noch vermehren lassen werden.

Das Mediastinum.

Die Speiseröhre.

Von den Kontentis des Mediastinalraumes sind es noch zwei, welche der Durchleuchtung zugängig sind, die Speiseröhre und die Lymphdrüsen des Mediastinums.

Es ist selbstverständlich, dass der Ösophagus bei seiner Lage zwischen den dichtesten Schattenspendern des Brustraumes, zwischen Wirbelsäule, Herz und Sternum, an sich bei rein sagittaler Durchleuchtung nicht sichtbar sein wird.

Dies ändert sich, wenn man die Durchleuchtung mit seitlicher Verschiebung der Lampe vornimmt. Wenn sich die Lampe etwa in der Ebene des linken inneren Schulterblattrandes befindet, so würde die Speiseröhre, wenn sie einen Schatten gäbe, jenseits der rechten Herzgrenze sichtbar werden. Nun giebt aber die normale Speiseröhre keinen Schatten. Anders, wenn diese Speiseröhre erkrankt ist. So beobachtete ich einen Patienten von 40 Jahren, der eine starke Verengung, die sich mit der Sonde nachweisen liess, ca. 48 cm von den Zähnen entfernt hatte. Bei diesem Patienten erschien schon bei rein sagittaler Durchleuchtung oberhalb und nach aussen der rechten Herzgegend ein etwa quadratischer Schatten, der über die Parasternallinie hinausragte. Dieser Schatten war von hinten und vorn betrachtet in gleicher Distanz von der Medianlinie zu sehen, lag also etwa in der Mitte des Brustraumes, der Tiefe nach betrachtet. Als dieser Patient seitlich beleuchtet wurde, so dass die Lampe hinter dem linken Schulterblatt sich befand, rückte der Schatten nach rechts aussen, wobei er seine Gestalt durch Verzerrung so veränderte, dass er eine mehr rechteckige Form annahm. Um nun feststellen zu können, dass dieser Schatten durch die vermutete Geschwulst der Speiseröhre, welche die Verengung verursachte, hervorgerufen sei, ging ich mit einer für diesen Zweck von mir konstruierten Sonde ein. Wenn man nämlich die gewöhnlichen Schlundsonden benutzen wollte, so wäre man nicht in der Lage dadurch mehr zu sehen, denn die gewöhnlichen Sonden sind für die Röntgenstrahlen durchgängig und verschwinden somit im Beleuchtungsbilde. Es ist aber sehr einfach diese hohlen Sonden für diesen Zweck anders zu konstruieren. Man kann der Sonde entweder einen metallenen Knopf geben, der dann entweder fest ansitzt, oder durch einen Draht von oben an dem unten horizontal abgeschnittenen Schlundrohr festgehalten wird, oder aber man kann die Sonde mit Quecksilber oder noch besser mit Schrot füllen. Man braucht ja, um die Sonde nicht gar zu schwer werden

zu lassen, nur das untere Drittel der Sonde mit Schrot zu füllen. Wird das obere Ende der Sonde mit einem festen Pfropfen geschlossen, so kann man vorerst den Schrot in dies obere Ende schütten, und das abgerundete untere Ende, welches nunmehr eine hohle Röhre und in der gewohnten Weise biegsam ist, zunächst einführen, indem man die beiden Sondenenden von der Mitte der Sonde ab nach unten biegt. Wenn man den Kehlkopf passiert hat, hält man die Sonde recht fest, erhebt den bisher gesenkten äusseren Teil der Sonde, und lässt den Schrot langsam in das untere Ende einfliessen. Da man die Sonde fest in der Hand hält, kann auf diese Weise kein Schaden angerichtet werden. Nunmehr führt man die Sonde bis zum Hindernis hinab und jetzt ist das Instrument innerhalb des Brustraumes bei schräger Durchleuchtung wieder aufzufinden. Nicht immer gelingt es leicht die Sonde zu finden. Ich habe als einen zweckmässigen Tric dabei gefunden, wenn man die Sonde von der Halsgegend her aufsucht. Man hebt die Lampe bis zur Höhe der Halsgegend, geht dann immer tiefer herunter, bis man schliesslich die Sonde in der ganzen Ausdehnung sieht. Es ist hierbei angebracht, die Lampe etwas hoch einzustellen, weil dadurch, wie wir das weiter unten besprechen werden, das Lungenbild verlängert wird und man Sonden auf diese Weise leichter findet. In dem erwähnten Falle erschien nun das Ende der Sonde bei dem Schatten, der vorher schon den Verdacht erweckt hatte, dass er dem Tumor der Speiseröhre entspreche. Somit war festgestellt, dass wir hier den Tumor der Speiseröhre wirklich gesehen hatten.

Bei diesem Patienten hatte schon die ausgesprochene Kachexie den Charakter der Striktur als durch maligne Neubildung verursacht genügend offenbart. Anders verhielt es sich in einem zweiten Falle von Ösophagusverengung. Der Patient war ein blühender Mann von 46 Jahren, von guter Ernährung, bei dem es von vornherein nicht gerechtfertigt erschien, als Grund seiner Speiseröhrenverengung einen malignen Tumor anzunehmen, wenn auch die Verengung längere Zeit hindurch für die Sonde undurchgängig war. Als es aber gelang, die strikturierte Stelle mit der Sonde zu passieren, hatte man durch die Form des Hindernisses

eigentlich einen neuen Grund, hier nicht einen Tumor als Ursache der Verengung anzunehmen. Sowie nämlich die Sonde die verengte Stelle in der Ausdehnung von wenigen Millimetern passiert hatte, zeigte sich kein weiteres Hindernis mehr. Man konnte hier auf den Gedanken kommen, dass es sich um eine vielleicht 2 mm hohe, ringförmige, narbige Striktur handle. Mit grosser Mühe gelang es schliesslich auch bei diesem Patienten den Tumor bioskopisch zu beobachten, der an der Speiseröhre sass. Bei starker seitlicher Verschiebung des Sondenbildes fand sich das Sondenende von einem ca. 1 cm hohen Ringe umschlossen. Auf der rechten Hälfte dieses Ringes sass noch ein weiterer 1,5 cm hoher Tumorzipfel auf, der sich nach oben nicht fest an die Sonde anlehnte.

Offenbar war nur der ringförmige Tumor Schuld an der Verengung. Hier war durch die Bioskopie die Diagnose „Ösophagus-Striktur", die ja eigentlich einen mehr funktionellen Charakter hat, in die anatomische Diagnose eines „Tumor der Speiseröhre" umgewandelt worden und obendrein in einem Falle, in welchem Aussehen des Patienten und die durch Sondierungspalpation erschlossene Form der Striktur einigermassen gegen die Annahme eines Tumor hätte ins Feld geführt werden können, so sehr man ja auch a priori geneigt und berechtigt ist, Strikturen des Ösophagus auf Tumoren zurückzuführen, besonders wenn wie im vorliegenden Falle Lues auszuschliessen war. — Wenn dergleichen positive Durchleuchtungsbefunde die Tumordiagnose sichern, so wird das Fehlen des bioskopischen Nachweises eines Tumors nicht etwa die Ausschliessung dieser Diagnose begründen können, denn wer öfter solche Tumoren durchleuchtet hat, wird es ja erfahren haben, dass es in dem einen Falle sehr leicht, im anderen ungemein schwer gelingt einen positiven bioskopischen Befund zu erheben. Aber immerhin wird sich gelegentlich auch aus dem negativen Ausfalle der Durchleuchtung, genügende Übung vorausgesetzt, die Diagnose einer, sei es luetischen oder sonstigen Verengung der Speiseröhre, die nicht von einer Neubildung herrührt, eher erreichen lassen, als dies sonst gelingen dürfte.

Drüsen und Tumoren des Mediastinum.

Im Zusammenhang mit diesen Befunden an der Speiseröhre steht eine Beobachtung, die es mir ermöglichte, die Ursache einer minimalen Dysphagie zu finden, wie sie mit den bisherigen Methoden nicht nachzuweisen war.

Eine 30jährige Patientin klagte unter anderen Erscheinungen über ganz minimale Schlingbeschwerden. Auch eine dicke Sonde glitt bei ihr anstandslos die Speiseröhre hinunter; als ich die Patientin durchleuchtete, besonders um zu sehen, ob an ihrem Herzen oder Gefässsystem irgend eine Ursache für eine Neigung zur Tachykardie, über die Patientin sich ebenfalls beklagte, sich fände, sah ich tief unten an der Grenze des rechten Herzens, am inneren Rande der rechten Lunge einen länglichen Schattenfleck, der in der Mitte des Tiefendurchmessers des Brustkorbes lag. Es handelte sich um einen unterhalb des Hilus der Lungen gelegenen annähernd cylindrischen Körper, dessen Natur und Lage sich genau offenbarte, als ich mit einer mit Schrot gefüllten Sonde an ihm vorbeifuhr. Er lag in der Nähe der Speiseröhre mit dem oberen Ende ihr am nächsten, war aber sicherlich nicht in festem Zusammenhang mit der Speiseröhre. Es konnte sich hier, da ein tuberkulöser Herd an sich klinisch auszuschliessen war, und auch der Schatten für einen solchen Herd viel zu dicht war, nur um eine Drüse des Mediastinalraumes resp. um ein Packet von mehreren Drüsen handeln. Dieses Drüsenpacket konnte sehr wohl bei dem Passieren des Bissens jenes leise Hindernis verursachen, über das Patientin sich beschwerte (s. Taf. 2).

Umfangreichere Erkrankungen der mediastinalen Drüsen, und Tumoren des Mediastinum überhaupt, sind natürlich der Bioskopie trefflich zugängig: so sah ich einen etwa 20jährigen jungen Mann mit enormen Tumoren des Mediastinum. Auf der rechten Seite vorn nahm ein dichter Schatten den ganzen Bezirk von der Parasternallinie bis zwei Querfinger breit vom Schultergelenk ein, links war die ganze Seite im dichtesten Schatten, nur die Herzspitze war zu unterscheiden, weil die daneben gelegenen Lungenpartieen hell durchleuchtbar waren; hinten sah man dagegen beiderseits

etwas Licht, sodass man diagnostizieren konnte, dass beide Lungen nach hinten gedrängt seien und dass nur die rechte noch an jenem schmalen hellen Streifen am Schultergelenk, die linke in der Herzspitzengegend die Vorderwand erreiche. Genau diesen Befund ergab die Sektion, sodass die Bioskopie wieder den Situs viscerum am Lebenden, wie die Nekroskopie am Toten offenbart hatte.

Wenn wir so die Krankheiten des Herzens, die zu Veränderungen der Form, Lage und der Funktion führen, die Krankheiten der grossen Gefässe, die ihre Form verändern, die Krankheiten der Lunge, die ihr Gewebe oder ihre Funktion betreffen, die Krankheiten des Rippenfelles, des Zwerchfelles, der Speiseröhre und auch der Lymphdrüsen des Mediastinums diagnostizieren können, so hat sich unser Besitz an diagnostischen Merkmalen für Erkrankungen des Brustraumes in ungeahnter Weise vermehrt und gesichert.

Bei der Durchleuchtung des Brustkastens der Kinder und jugendlichen Personen sieht man im Gegensatz zu den Bildern bei Erwachsenen von den knöchernen Wänden des Brustkastens die Wirbelsäule verhältnismässig besser; zugleich sieht man von den Rippen, sei es bei Betrachtung von vorn oder sei es bei Betrachtung von hinten, auch noch die Rippen, welche nicht dem Schirm anliegen, die anderen kreuzen. Auch ist die Figur des Herzens noch etwas schärfer, weil das Herz dem Schirme noch mehr anliegt. Sonst sind die Verhältnisse denen der Erwachsenen analog.

Die Bauchorgane.

Die Organe der Bauchhöhle bieten der Durchleuchtung ausserordentlich viel grössere Hindernisse als die Organe der Brusthöhle.

Das Skelett des Bauches.

Schon die Knochenteile der Bauchhöhle, um mit ihnen wieder die Besprechung zu beginnen, sind viel schwerer beim erwachsenen Menschen zu beobachten, als die knöchernen Wandungen der Brusthöhle. Die Wirbelsäule sieht man bei der Betrachtung von vorn nur bei dünnleibigen Personen als einen in der Mitte gelegenen breiten Schattenstreifen. Fettleibige Personen lassen von der Wirbelsäule eigentlich gar nichts erkennen. Nur wenn man im Rücken das Schirmbild auffängt, sieht man die Wirbelsäule etwas besser. Dagegen kann man die Wirbelsäule ganz gut von vorn wie von hinten photographieren. Man sieht alsdann wie bei der Brustwirbelsäule, ja noch besser, die Wirbelkörper deutlich sich von den Zwischenwirbelscheiben absetzen. Man sieht die seitlichen Fortsätze sehr deutlich. In den allermeisten Photogrammen tritt, wenn man die Wirbelsäule vom Bauche aus photographiert hat, auf beiden Seiten das schlanke Dreieck des Musculus psoas vor. Man sieht die Wirbelsäule ganz genau bis zum letzten Lendenwirbel, wo sich an sie die beiden Flügel des Darmbeines anschliessen, die dann, zwei Wirbelkörper hoch, hinansteigen und ein scharf konturiertes klares Bild geben. Die Crista ossis ilei, die Spina anterior und die ganze vordere Umgrenzung des grossen

Beckens bis mehr oder weniger zur Symphyse hin lassen sich unterscheiden. Der Eingang in das kleine Becken ist ein grosser heller Fleck. Bei der Durchleuchtung sieht man bei den allermeisten Menschen immerhin den Darmbeinkamm beider Seiten und kann dann bei etwas dünnleibigeren Personen die Konturen des Beckens bei grosser Aufmerksamkeit verfolgen und sieht wie die Lendenwirbelsäule ganz abrupt endigt, um den Eingang in das kleine Becken frei zu geben, den man als ein grosses helles Loch erkennt.

Bei der Photographie des Beckens von hinten sieht man die hinteren Fortsätze der Lendenwirbelsäule, die Darmbeinschaufeln, den Eingang in das kleine Becken, das Kreuzbein und die knöcherne Begrenzung des kleinen Beckens, die Schambeinsymphyse, das Foramen obturatorium und die Sitzknorren. Bei kindlichen Becken sieht man auffallend deutlich alle die Synchondrosen, die noch nicht verknöchert sind. Die kindlichen Becken sind natürlich bei der Durchleuchtung viel leichter zu beobachten. Man kann also schliesslich mühevoll, weil meist nur durch Photographie, aber doch am Ende das gesamte Knochengerüst der Bauchhöhle sich zugängig machen.

Die Weichteile des Bauches.

Ganz bedeutende Schwierigkeiten bieten in vielen Fällen die Weichteile des Bauches der Durchleuchtung dar. Es ist auch kein Wunder, da die mächtigen Drüsen des Bauches, sowie die anderen Organe sehr eng an einander gelegt sind und sich so mit ihrem Schatten zum Teil decken. So ist es an und für sich kaum zu erwarten, dass der untere Leberrand in irgend einer Lagerung nicht die obere Hälfte der rechten Niere überschatten sollte (ausser bei kleinen Kindern) und vice versa, und so je vom Nierenschatten zu trennen sein sollte. Aber immerhin kann man unter günstigen Verhältnissen doch ziemlich viel von den Eingeweiden der Bauchhöhle erkennen.

Die Leber.

Eine der deutlichsten Linien in der ganzen Bioskopie ist die vom oberen Leberrand gezeichnete. Die Leber selbst erzeugt einen

dichten Schatten, der das ganze rechte Hypochondrium einnimmt und diffus nach unten verschwimmt. Der Kontur der oberen Leberfläche ist bei normalen Verhältnissen ein länglich ovaler. Gelegentlich sieht man andere Formen des oberen Leberrandes. Es entspricht wohl der Schnürwirkung, wenn man hie und da bei Frauen die Leber mehr kugelig begrenzt findet. Auch bei ganz normalen Menschen kann man eine nicht glatte, sondern eine einzelne Buckel aufweisende Konturierung finden. Es ist dieses Befundes wegen recht schwer, etwaige Abweichungen geringerer Art ohne weiteres auf einen Tumor der Leber zu beziehen. Doch wird man immerhin erwarten können, dass z. B. Echinokokken, die am oberen Leberrande weit vorspringen, sich als solche klar erkennen lassen. Ebenso wird die Diagnose des Abscessus subphrenicus mit seiner Luftblase gewiss bedeutend erleichtert werden, denn an der Stelle, wo sonst ein dichter Schatten ist, wird diese umschriebene Luftblase einen hellen Fleck erzeugen. Es ist vielleicht auch zu hoffen, dass grosse Leberabscesse aufmerksamer Beobachtung zugängig werden; aber im allgemeinen ist an der Leber der Erwachsenen leider nicht allzuviel zu sehen, und ist es wohl vorläufig noch eine unüberwundene Schwierigkeit, Gallensteine, sei es bei der Durchleuchtung, sei es auf dem Photogramme zu erkennen. Eine nicht recht verständliche Erscheinung zeigt die Leber mancher Personen, indem ihre dickste Stelle, der äussere Teil des rechten Lappens, bei gewissen Schirmstellungen merkwürdig wenig Schatten gebend erscheint. Wird der Schirm etwas mehr nach aussen gedreht, so erscheint wieder der starke Leberschatten; es ist notwendig, dass man diese Erscheinung als eine normale kennt, um nicht etwa aus ihr falsche Schlüsse zu ziehen, Bei Kindern von ca. 1 Jahr ist die Leber selbst auf dem Schirme nach oben und unten deutlich abzugrenzen; die Photographie, vergl. Taf. 3, zeigt ihre Grenzen aufs Getreueste.

Der Magen.

Das Nachbarorgan der Leber, der Magen, ist bei den verschiedenen Personen in seiner Durchleuchtungsfigur ganz ungleichmässig gestaltet. Es giebt Fälle, bei denen weder von vorn noch

von hinten irgend ein Stück des Magens erscheint. Bei der Photographie scheint dies allerdings nicht vorzukommen, da das Photogramm wohl immer einen Teil des Magens erkennen lässt. Gewöhnlich aber sieht man auch auf dem Schirm vom Magen einen kleinen Abschnitt, und zwar den der kleinen Kurvatur, meistens bei der Aufnahme des Bildes im Rücken. Es erscheint dann zwischen Wirbelsäule und der hinteren, oberen, inneren Grenze der Milz eine kaum handtellergrosse Fläche hellen Scheines, die oben von der scharfen Linie des Centrum tendineum des Zwerchfelles begrenzt ist. Des öfteren kann man etwa ein ähnlich grosses Stück auch vorn erkennen. Es giebt aber auch eine ziemliche Zahl von Fällen, in denen der Magen von vorn und hinten eine sehr grosse Durchleuchtungsfigur zeigt. Etwa in Kindskopfgrösse ist ein kugeliger Körper durchleuchtbar, durch welchen hindurch man bei der Photographie, nicht immer bei der Beleuchtung, die vorderen und hinteren Rippen erkennen kann, der seiner ganzen Gestalt und seiner topographischen Lage nach nichts anderes als der Fundusteil des Magens sein kann. Diese Durchleuchtungsfigur scheint bei den einzelnen Individuen, die sie darbieten, sich nicht erheblich zu verändern, indem man sie bei Personen, die einmal eine solche bioskopische Figur des Magens gezeigt haben, meist wieder findet. Es scheint dies also mit der Anordnung ihrer Bauchorgane zusammenzuhängen. In solch einem Falle muss man sich wohl denken, dass die Leber welche sonst soweit wie das Herz nach links sich erstreckt, nur einen kurzen linken Lappen besitzt, und dass die Milz nicht seitwärts und nach oben vom Magen, sondern nach unten aussen vom Magen zu finden ist. Man sieht auch, wie ich das auf dem Photogramme, Tafel 4, gefunden habe, diese Figur des Magens durch eine horizontal verlaufende Querlinie geteilt. Diese Querlinie kann ihrem Verlaufe nach, ihrer Form zufolge nichts anderes sein als der Kopf der Bauchspeicheldrüse.

Das Durchleuchtungsbild kann aber auch verschiedene andere Formen haben. So giebt es z. B. unter dem Zwerchfell eine 1 cm breite, ganz lichte Zone, die sich in der Ausdehnung fast 1 dm erstreckt, während der übrige Teil des Fundus des Magens viel deutlicher erscheint, ein Befund, den ich beim Pyloruscarcinom

gesehen habe, oder aber es findet sich in der Durchleuchtungsfigur, die einen grossen Bezirk einnimmt, auch einmal eine senkrechte, von oben nach unten gehende Linie, deren Deutung mir nicht gelungen ist. All diese Figuren entsprechen wohl der Fundusgegend des Magens, geben sicher aber nur einen Einblick in ein in maximo ein Dritteil des Magens betragendes Gebiet. Es liess sich annehmen, dass es gelingen würde, den Magen durch Sondierungen der Bioskopie zugänglicher zu machen. Man kann zu diesem Zwecke nur weiche Schrot- und Quecksilber erfüllte Sonden benutzen. Auch empfiehlt es sich, solche Sonden mit Drahtspiraleneinlage zu nehmen, wie sie in der Veterinärmedizin zum Katheterisieren der Hengste benutzt werden. Solche Sonden sind sehr biegsam, haben den richtigen Querdurchmesser, die nötige Länge, sie sind etwa 110 cm lang, und sind für die X-Strahlen undurchdringlich. So haben sie denn alle Qualitäten, um, in den Magen eingeführt, uns über dessen Lage einigermassen zu orientieren. Es ist nun durchaus keine leichte Aufgabe, eine solche Sonde, die man im Bereich der Speiseröhre noch verhältnismässig leicht auffindet, unterhalb des Zwerchfelles zu verfolgen. Es gehört dazu ein sehr verständiges Benehmen von seiten des Patienten, der die Sonde ohne ewiges Würgen ruhig ertragen und jeder leichten Anweisung zur Stellungsveränderung willig nachkommen muss; und auch von seiten des Experimentators Geduld und Übung. Allmählich gelingt es dann in günstigen Fällen, die Sonde vom Eintritt von der Kardia an bis zur grossen Kurvatur zu verfolgen, ja es gelingt auch, Sonden eigener Konstruktion — ganz weiche Gummisonden mit Schrotfüllung von 150 cm Länge — einzuführen, welche sich, an der grossen Kurvatur angelangt, leicht umbiegen und die Lage der grossen Kurvatur in einem grösseren Umfange markieren. Dazu dürften vielleicht auch die von Kuhn in der Münchener medizinischen Wochenschrift 1896 Nr. 37 ff. besprochenen Metallschlauchsonden geeignet sein. Die Drahtspiralensonde sucht man sich zunächst am Hals mit sehr hoch gestellter Lampe auf. Es ist am günstigsten, wenn der Patient, wie bei allen vorherigen Untersuchungen, steht; dann verfolge man sie entweder bei sagittaler oder bei schräger Durchleuchtung vorn oder hinten, wie man es am besten trifft, durch das Mediastinum hindurch, was, wie gesagt, mit-

unter langwierig ist, aber sich doch noch verhältnismässig leicht ausführen lässt. Dann ist es am zweckmässigsten in der Höhe der Durchleuchtungsfigur des Magens und zwar nach der Mittellinie zu Umschau zu halten, indem die Lampe immer tiefer und tiefer gestellt wird. Zunächst zentriere man sie etwa auf die Höhe der Magenfigur: man wird dann im günstigen Falle plötzlich einen leisen strichförmigen Schatten entdecken, der ziemlich genau von der Medianebene ausgeht und schräg an der hellen Fundusdurchleuchtungsfigur vorbei nach unten geht. Diese Sonde wird natürlich geeignet sein, den festen Punkt zu bilden, von dem aus man sich über die Lage des Magens und eventuell anderer Bauchorgane zu orientieren imstande ist. Und wenn man diese Sonde beobachtet hat, so wird man ohne allzugrosse Schwierigkeiten die rechte Hälfte des Magens, den Fundus, ziemlich ganz überblicken können. Freilich ergiebt sich nicht etwa eine gleichmässige Helligkeit des ganzen Organes, aber doch wird man sich allmählich die ganze Figur des Fundus zusammensuchen können. In dieser Weise habe ich öfters die Form eines Magenfundus beobachtet, der sich bis an den Eingang des kleinen Beckens erstreckte. Die Sonde passierte bei diesen Patienten so tief, dass ihr Ende sich unterhalb der Verbindungslinie der beiden Spinae anteriores superiores des Darmbeines befand, etwa in der Höhe der Spinae anteriores inferiores. Wenn es nicht gelingt, diese Sonde zu sehen, so wird es wohl in einer Reihe von Fällen immer noch gelingen, sie photographisch zu fixieren, wodurch ja für die Diagnostik auch Vorteile gewonnen würden. Diese Sondeneinführung ermöglicht weitere Fortschritte in der bioskopischen Durchforschung des Magens. So gelang es mir an einem Patienten den ganzen carcinomatösen Tumor am Pylorus zu sehen, der sich durch die Sonde als Pylorus ebenfalls am Eingange des kleinen Beckens auswies. Der Tumor war in allen seinen Grenzen zu beiden Seiten der Sonde erkennbar. Nachdem es gelungen ist, so viel vom Magen zu sehen, bin ich überzeugt, dass es nur noch vermehrter Übung, geeigneterer Sonden bedarf, um bei der Bioskopie des Magens ungemein viel mehr zu sehen, als man bisher davon erwartet hat.

Bei Säuglingen ist der Magen leicht zu betrachten: Füllungszustand und Entleerung, Grössenverhältnisse sind unschwer zu erkennen und man kann auf bioskopischem Wege die Zeit der Entleerung des Magens und Ähnliches gut beobachten.

Das Pankreas.

Das Pankreas auf dem Schirmbilde aufzufinden, ist mir selten gelungen. Auch seine photographische Wiedergabe habe ich bisher nur in einem Falle erreicht. Man wird, um die Photographie dieses Organes durchzuführen, und ich bin davon überzeugt, dass auch dies gelingen wird, als erstes Hilfsmittel die schichtweise Photographie des Bauches anwenden müssen, wie ich sie weiter unten besprechen werde. Und wenn man vielleicht noch die Einführung der Magensonde oder auch die Aufblähung des Magens dazufügt, so halte ich es nicht für ausgeschlossen, dass man in den meisten der intrikaten Fälle ein Bild des Pankreas und zwar seines Kopfteiles erreichen kann. Freilich müssen dabei gewisse topographische Verhältnisse günstig sein; das Pankreas muss oberhalb der Nieren und nicht vor ihnen liegen und die Milz darf mit ihrem oberen inneren hinteren Teile sich nicht allzusehr der Medianlinie nähern.

Die Milz.

Von der Milz sieht man oft den oberen, inneren, hinteren Rand. Es ist eine nach aussen konkave Linie, die von oben nach unten zieht, welche der am öftesten zu beleuchtende Teil der Milz ist. Geht sie weit nach aussen, so ist sie in meinen Fällen bei Erwachsenen der Beobachtung unzugängig gewesen, während sie sich bei Kindern photographieren liess. Sie erscheint dann als ein etwa 5 cm breiter und etwa 7 cm hoher Schatten zur Seite des Magens, der mehr oder weniger der bekannten Milzfigur entspricht. Stark vergrösserte Milzen lassen sich im günstigsten Falle bei dünnleibigen Personen einigermassen übersehen, doch ist im allgemeinen von der Durchleuchtung der Milz auf dem Schirmbilde nicht allzuviel zu erhoffen, dagegen sieht man die Milz leidlich auf Photogrammen.

Die Nieren.

Von den Nieren kann man bei dünnleibigen Menschen bei der Betrachtung im Rücken die linke in einer leisen Andeutung erkennen, während die rechte auf dem Schirmbilde zu erkennen mir noch nicht gelungen ist. Immerhin behält das Schirmbild der linken Niere den Typus einer gewissen Undeutlichkeit und Unsicherheit, der durch geeignete Photographie, eventuell schichtweise Photographie[1]), sei es vom Rücken[2]), sei es vom Bauche aus überwunden werden kann. Dies illustriert die beigegebene Tafel sehr deutlich. Man sieht da bei der linken Niere das ganze Organ, nur die Hilusgegend ist unzugängig. Von der rechten Niere ist es mir gelungen, die untere Hälfte zu photographieren. Es hat sich mir vor der Hand noch kein Weg ergeben, den unteren Leberrand von der oberen Hälfte der rechten Niere zu differenzieren. Aber vielleicht gelingt auch dies noch bei geschickter Durchführung der schichtweisen Photographie. Die beigegebene Tafel zeigt die rechte untere Hälfte der rechten Niere, ihren äusseren Kontur, ihren unteren Rand, ihre innere Begrenzung bis herauf zum Hilus. Wäre an dieser Stelle z. B. ein für Röntgen-Strahlen schwer durchdringlicher grosser Stein gewesen, so ist es nicht ausgeschlossen, dass er sich auf dem Photogramm ausgeprägt hätte. Auf dieser Tafel kann man erkennen, dass für die Betrachtung der Hilusgegend der Niere das Hindernis in dem Musculus psoas besteht, der bei der linken Niere den Hilus zudeckt, während man den inneren Kontur der rechten Niere deswegen erkennen kann, weil er ein wenig von dem äusseren Rande des Psoas absteht.

Fäll von Wanderniere fordern zur Verwertung der Bioskopie auch zur Diagnostik dieser Erkrankung auf. Bei einem sehr dickleibigen Patienten sah man den fühlbaren Tumor in Nierenform unter den Bauchdecken. Auch führte eine längere Beleuchtung noch dazu auf dem Wege der Photographie einerseits den Tumor, andererseits das Vorhandensein nur einer Niere

---

[1]) Siehe unten Seite 58.

[2]) So merkwürdig es ist, so gelingt die Photographie der Nieren bei Lagerung der Platte unter dem Bauche des Pat. eher.

anschaulich zu machen. Bei kleinen Kindern sind die Nieren übrigens ohne weiteres der Schirmbetrachtung zugängig.

Vom Darm

ist das Colon ascendens und das Colon descendens im bioskopischen Bilde meistens gut ausgeprägt. Tiefer einschneidende Haustra lassen sich sogar ebenfalls deutlich erkennen. Beim Säugling ist die Wiedergabe der Darmschlingen mit so feinen Details möglich, wie sie sonst nur die Sektion offenbart. Gerade hier zeigt die Bioskopie handgreiflich ihre Gleichwertigkeit mit der Nekroskopie (siehe Tafel 3).

Die Organe des kleinen Beckens.

Von den Organen des kleinen Beckens kann man bei der Betrachtung von vorn kaum einen leisen Eindruck bekommen. Doch ist zu hoffen, dass die Photographie da auch in günstigen Fällen mancherlei widergeben wird; ist doch das Durchleuchtungsbild des Beckeneinganges ein genügend helles, um bei dünnleibigen Personen Veränderungen, welche grössere Schatten darbieten, erkennen zu lassen. Was die Durchleuchtung des graviden Uterus anbetrifft, so bekommt man zwar bei der Durchleuchtung des Leibes einen ungefähren Eindruck von seiner Kontur, doch gelang es mir auch bei der Photographie durch 70 Minuten nicht, irgend etwas von fötalen Teilen zu sehen. Die Lagerung, die dabei am ehesten zum Ziele führen wird, ist wohl eine seitliche, da man so den verhältnismässig kleinsten Durchmesser zu durchleuchten hat und da so gravide Frauen ein längeres Stillliegen am ehesten ertragen. Vielleicht gelingt die Durchleuchtung des Uterus besser, wenn man die Expositionszeit noch länger bemisst und noch kräftiger wirkende Lampen konstruiert werden. Auch halte ich es für keineswegs ausgeschlossen, dass man Blasensteine[1]) bei der Durchleuchtung zu sehen bekommen kann und dass man auch vielleicht die Vergrösserung der Prostata beobachten kann. Das von Levi-Dorn angegebene Verfahren, in ein

[1]) Eine Haarnadel in der Blase ist bereits auf einer in die Vagina eingeführten Platte photographiert worden.

Scheiden- oder Mastdarmspekulum kleine Schirmstücke einzuführen, und so den Durchmesser, den die Strahlen zu durchdringen haben, zu verkleinern, wird vielleicht gelegentlich auch zum Ziele führen.

Fassen wir zusammen, was uns die Bioskopie der Bauchorgane bis jetzt geleistet hat, so ist das bisher erreichte erheblich genug, wenn auch nicht so viel, als man im Brustraum zu sehen Gelegenheit hat. Aber es ist immerhin auch schon hier durch das Bild des Leberrandes, eines Teiles des Magens, der Milz, der Nieren, des Pankreas, Psoas und Darmes eine grosse Bereicherung unserer bisherigen diagnostischen Leistungen gewonnen.

Besondere Förderung ist jedesfalls bei der Leichtigkeit, die Organe besonders der kleinsten Kinder zu durchstrahlen, für die Pädiatrie zu erwarten.

Die Extremitäten.

Wenn auch die Durchleuchtung der Extremitäten hauptsächlich für die chirurgischen Krankheiten in Betracht kommt, so ist doch auch an ihnen mancherlei für den inneren Mediziner Wichtiges zu sehen. So sind es die Veränderungen der Gelenke, auf die auch die innere Medizin bei verschiedenen Krankheiten, wie Gelenkrheumatismus, Gicht, zu achten hat, so sind es die Verdickungen des Knochens, die bei Lues, Typhus, Gicht von Bedeutung sind. Die obere Extremität ist von den Fingern an bis zum Humeruskopf leicht zu durchleuchten und zu photographieren. Der Humeruskopf bietet allerdings bei stark muskulösen Menschen schon einige Schwierigkeiten. Bei der Photographie erscheint er auf der Platte in jedem Detail. An der Hand sind ein dem inneren Mediziner interessantes Objekt die arthritischen Veränderungen, die oft den Eindruck machen, als ob man echte Knochenverdickungen vor sich hätte. Das ist denn nach dem Röntgendurchleuchtungsbilde nicht der Fall. In den allermeisten Fällen sind die gichtischen Tophi glattweg durchleuchtbar und man sieht den ganz normalen Knochen auf der photographischen Platte, so dass diese so sehr dichten und knochenhart sich anfühlenden Auflagerungen doch nach dem Durchleuchtungsbilde sehr wesentlich anders zu werten sind. Es sind eben keine Veränderungen, die direkt den Knochen betreffen, wie es das Gefühl vermuten lassen würde. Es ist dies eine recht bedeutungsvolle Beobachtung deswegen, weil sie der Verallgemeinerung fähig ist. Aus der Thatsache nämlich, dass ein Körper sich

knochenhart anfühlt, ist noch gar nicht sicher, dass er wirklich knöcherner Natur sei.

Merkwürdig ist das Bild von Gelenken, in denen arthritische Veränderungen auftreten, mag es sich um eine Polyarthritis rheumatica oder um eine gonorrhoische Gelenkerkrankung handeln. Während sonst die Gelenkenden scharf abgesetzt erkennbar sind, erscheinen sie in affizierten Gelenken wie verschleiert. Nur mit Mühe kann man noch die einzelnen Knochen unterscheiden, und oft genug fehlt diese Differenzierungsmöglichkeit ganz; das Exsudat verhüllt sie eben vor den Augen des Beobachters.

Ebenso wunderbar ist das Bild rarefizierter Knochen. Während auch durch einen muskulösen Arm hindurch der Oberarmknochen scharf und deutlich sich erkennen lässt, ist das ganz anders, wo der Knochen rarefiziert ist. Es ist ein verwaschenes, undeutliches Bild, das man auf Unzulänglichkeiten in der Beleuchtung zunächst zu schieben geneigt ist. Durch den Vergleich mit der gesunden Seite aber überzeugt man sich davon, dass dies eben auf Verschiedenheiten der Knochenstruktur zu schieben ist.

Es ist fernerhin möglich in jenen Fällen die Differentialdiagnose zu stellen, wo es sich um Lähmungen einzelner Nerven handelt, die etwa in der Nähe alter Bruchstellen des Knochens gedrückt sein könnten. In diesen Fällen wird ein noch vorhandener starker Callus die letztere Annahme wahrscheinlich machen, während für die Lähmung ein anderer Ursprung zu suchen ist, wenn die Durchstrahlung nachweist, dass die Form des Knochens wieder in den Status quo ante zurückgekehrt ist.[1])

Ebenso wird an der unteren Extremität wie an der oberen, jeder Tophus, auch vielleicht ein Gumma erkennbar sein, und ebenso wird auch die Veränderung der Gelenke bei entzündlichen Prozessen auffallen. Die Durchleuchtung der Knochen des Fusses, des Unterschenkels und der unteren Hälfte des Oberschenkels ist ganz leicht. Schwerer ist es schon, den Oberschenkel zu durchleuchten, und es

---

[1]) Doch ist Vorsicht geboten, da auch callöse Massen leicht durchstrahlt werden können.

gelingt dies bloss bei wenig muskulösen und jugendlichen Individuen, während bei dickerer Muskulatur die obere Hälfte des Femur bis zum Gelenkkopf und bis zum Becken nur durch die Photographie sich offenbart. Die vorzüglichen Beckenphotographien, wie sie zuerst Professor Bucka erzeugt hat, geben die Gelegenheit, die Frage nach dem Erfolge der verschiedenen Behandlungsmethoden der Luxatio coxae congenita über jeden Zweifel zu sichern. Die Photographie wird jeder Zeit die Beobachtung gestatten, ob der reponierte Schenkelkopf wirklich in der Pfanne darin sitzt. Überhaupt wird natürlich Durchleuchtung und Photographie diejenige Methode sein, mit der dem Patienten die Pein einer Fraktur- oder Luxationsfeststellung, die ja auch durch die Hand des geübtesten Chirurgen nicht schmerzlos geschehen kann, erspart werden kann. An den Extremitäten gelingt es auch Bilder von den Arterien zu erhalten, von denen im allgemeinen angenommen wird, dass man aus der Sichtbarkeit ihre Verkalkung erkennen könnte. Doch ist nach meinen Erfahrungen dieser Schluss nicht ohne weiteres gerechtfertigt. Denn selbst bei jugendlichen Personen, im dritten Dezennium, bei denen von Arteriosklerose keine Rede sein kann, habe ich mehrfach Arterienbilder erhalten. Es giebt eben eine normal gefüllte Arterie von kräftiger Wandung einen Widerstand für das Durchdringen der Röntgen-Strahlen ab, ohne dass es einer Kalkeinlagerung bedarf. Nur der Grad der Erkennbarkeit dürfte für die Diagnose der Sklerosierung verwandt werden. Auch wohl jene Erscheinung, dass ein Teil der Arterie deutlich sichtbar ist, dann wieder ein schwer sichtbarer Teil folgt, den dann ein gut sichtbarer wieder ablöst, die also eine verschiedene Durchleuchtung von Strecken derselben Arterie zeigt, kann für Arteriosklerose sprechen. Es erscheint mir zweifelhaft, ob es gelingen wird durch die Bioskopie eine Arteriosklerose früher zu sehen, als sie der Finger erkennen lässt. Deswegen möchte ich auch den von Professor Grumnach in der Berliner klinischen Wochenschrift Nr. 25 1896 publizierten Fall von der Verkalkung der Kranzarterien des Herzens aus der gegebenen Schilderung für nicht erwiesen halten. Denn wenn die ganzen Arterien in diesem Falle wirklich sichtbar gewesen sind, so folgt aus dieser Thatsache durchaus noch nicht ihre Verkalkung.

Auch über die Atrophie und Hypertrophie von Muskeln kann eine geschickte Durchleuchtung Aufschluss geben, und man müsste dann eben unter Umständen eine verminderte Intensität der Lampenbeleuchtung benützen. Krankhafte Stellungen von Knochen, wie sie bei Nervenfällen vorkommen, ist das Durchstrahlungsbild noch klarer zu veranschaulichen imstande, als das die einfache Betrachtung der Extremitäten erlaubt. Ganz besonders werden etwaige Bewegungsveränderungen im Röntgenbilde sehr auffallend sein. So ist es auch eine Reihe von Punkten, in denen die Durchstrahlung der Extremitäten selbst für die innere Medizin neue Beobachtungen schafft oder schon gemachte vervollständigt.

Entstehung des bioskopischen Bildes und die schichtweise Photographie.

Nachdem bisher mitgeteilt ist, was auf dem Schirme und was auf der Photographie sich von den Organen wiedergiebt, nachdem wir so die Resultate des Verfahrens vorweggenommen haben, ist es unerlässlich darauf einzugehen, wie das Bild, das wir sehen, zustandekommt. Wir sehen eigentlich auf dem Schirmbilde etwas recht anderes, als wir zu sehen erwarten sollten. Denken wir uns, es würde ein Patient derartig durchleuchtet, dass die Lampe etwa 20 cm hinter seinem Thorax befindlich ist, so dass die Röntgen-Strahlen vom Rücken aus durchdringend auf dem vor die Brust gehaltenen Schirme ein Durchleuchtungsbild erzielen, so würden wir doch wohl, wenn wir nicht das Experiment bereits gemacht hätten und sein Resultat kännten, ein ganz anderes Bild erwarten, als wir es sehen. Wir würden uns überlegen, dass die Rippen des Rückens, die zunächst den Strahlen ein Hindernis entgegensetzen, einen Schatten bilden müssten, der sich dann kegelförmig verbreitern würde. Wir würden nunmehr erwarten, dass, wenn überhaupt etwas auf dem Schirme sichtbar wäre, dies die hinteren Rippen im vergrösserten Schattenbilde sein könnten, wenn nicht etwa die Verbreiterung des Schattens so gross wäre, dass der Zwischenrippenraum von dem Schatten fast ganz ausgefüllt würde, so dass eigentlich fast eine diffuse Dunkelheit entstände. Wie ganz anders erscheint das Bild! Man sieht ein scharfes Bild der vorderen Rippen und von den hinteren gar nichts. Wenn man den Kopf seitlich durchleuchtet, so würde man

erwarten, dass die Highmorshöhle, die auf dem Schirme erscheint, diejenige ist, welche der Lampe zunächst und vom Schirme am weitesten ab ist; und leicht kann man sich davon überzeugen, dass im Gegenteil die dem Schirm anliegende Seite erscheint. Des weiteren, wenn wir ein Knie so betrachten, dass wir der Lampe den Condylus externus zuwenden und den Schirm an den Condylus internus halten, so erscheint der Condylus internus.

Eine zweite auffällige Beobachtung machen wir bei der Photographie: photographieren wir dieses Knie in möglichst kurzer Zeit, so dass der Condylus internus auf der photographischen Platte aufliegt, so erscheint der Condylus internus und zwar so, wie wir ihn bei der anatomischen Präparation sehen. Zugleich erscheint das Fettgewebe unter der Haut, die Grenzen der Muskeln, und die Bänder der Kniescheibe. Photographieren wir aber dieses Knie längere Zeit, etwa reichlich 20 Minuten, so erscheint ein ganz anderes Bild; wir sehen nicht mehr das Bild, wie es uns die anatomische Präparation liefert, sondern wir sehen einen idealen Längsschnitt durch das Knie. Wir sehen in beiden Seiten die Corticalis und in der Mitte die Bälkchen der Spongiosa. Ebenso erscheint in dem Halbminutenbild der Hand für gewöhnlich bloss das knöcherne Skelett der Hand, wie wir es in anatomischen Präparaten kennen. Photographieren wir aber die Hände 6 Minuten lang, so sehen wir nicht mehr die äussere Oberfläche des Handskelettes, sondern wir sehen einen idealen Längsschnitt durch die ganze Hand durch. Überall sehen wir die kortikale Substanz, die Compacta, den runden Markraum des Knochens und die Bälkchen der Spongiosa.

Drittens: wenn wir in einem Kopf, der eine Gewehrkugel im Mittelpunkt birgt, das Schirmbild betrachten, erkennen wir diese Kugel schwerlich, dagegen deutlicher auf einer Photographie, und am allerdeutlichsten auf einer lang exponierten Photographie.

Um uns alle diese Erscheinungen verständlich zu machen, müssen wir uns Rechenschaft ablegen, von dem, was wir, sei es auf dem Schirme, sei es auf der Photographie, sehen. Beginnen wir mit dem einfachsten Falle, mit der Kugel, die im Gehirn sitzt. Das, was wir auf dem Schirmbilde sehen, ist zunächst überall da,

wo die Röntgen-Strahlen ganz ungehindert passieren, also am Rande des Schirmes, die intensive Fluorescenz des Baryumplatincyanürs. Da, wo leicht durchdringliche Organe sich befinden, sehen wir einen leichten Schatten, da, wo schwer durchdringliche Organe liegen, einen tieferen Schatten, d. h. ja doch, dass ein Teil der X-Strahlen immer noch die Organteile zu durchdringen und die dahinterliegenden Baryumplatincyanürkörnchen zum Leuchten zu erregen vermag. Nun haben wir uns aus unserer abgekürzten Redeweise die Vorstellung gebildet, als ob die Knochen für Röntgen-Strahlen undurchdringlich wären; das ist aber keineswegs der Fall. Schon in der ersten Photographie der Hand mit dem schwebenden Ring, sah man bei geeigneten Händen den Ring in seinem ganzen Umfange, d. h. auch jenen Teil des Ringes, der hinter dem Knochen lag und somit durch den Knochen hindurch erkannt wurde; und jederzeit kann man das Experiment nachmachen, indem man einen Schlüssel oder sonst ein Stück Eisen hinter die Hand hält, die man im Schirmbilde betrachtet. Durch die Knochen der Hände hindurch erkennt man ganz vortrefflich das Metallstück. Die Knochen sind also durchaus nicht ganz undurchlässig, sondern lassen noch ein Quantum Licht durch, das von den Metallstücken nicht mehr durchgelassen wird. Die Undurchlässigkeit von Metallstücken aber ist auch nur eine graduelle. Denn es gelingt durch dünne Eisenplatten hindurch allerlei Dinge noch zu photographieren. Aber immerhin sind Eisen- und Bleistücke, besonders die letzteren die verhältnismässig X-Strahlendichtesten, die also von den X-Strahlen fast nichts hindurchlassen. Hinter diesen Bleistücken wird nun der tiefste Schatten, d. h. ein vollständiger Mangel des Lichtes eintreten. Während die Schatten des Sonnenlichtes mit Recht in Kernschatten und Halbschatten eingeteilt werden, so ist diese Einteilung in gleichem Sinne nicht etwa bei den X-Strahlenschatten zu machen. Während wir bei der Sonne parallele Lichtstrahlen, die von der ganzen breiten Scheibe ausgehen, haben, liegen die Verhältnisse hier ganz anders. Hier haben wir eine fast punktförmige Lichtquelle, von der aus die Strahlen sich allseitig verbreiten. Treffen diese Strahlen auf einen absolut undurchlässigen Körper, so entsteht von ihm auf dem Fluorescenzschirm ein scharf um-

schriebener Schatten, welcher in der Form dem schattenspendenden Körper ähnlich ist und an Grösse ihn so weit übertrifft, als der Schirm sich von dem schattenspendenden Körper entfernt. Denn das grosse kegelförmige Lichtbündel, welches auf den schattenspendenden Körper aufprallt, wird abgeblendet und seine kegelförmige Verbreiterung behindert. Von den Körpern aber, welche sich den X-Strahlen entgegenstellen, ohne ganz undurchlässig zu sein, entsteht zwar auch ein Schatten, der aber kein Vollschatten ist; denn die Strahlen werden nur zu einem Teile zurückgehalten. Gehen wir jetzt auf unser Problem von der Bleikugel im Innenraum des Schädels ein. Wenn die Strahlen auf den knöchernen Schädel auffallen, so werden sie von den beiden Wänden des Schädels zum Teil zurückgehalten. Aber selbst die beiden dicken Knochenscheiben halten nicht alle Strahlen ab; es entsteht somit kein vollständiger Schatten. An der Stelle aber, wo die Kugel liegt, dringt in der That kein Röntgen-Strahl hindurch und an dieser Stelle entsteht dann ein vollkommener Schatten. Wären unsere Augen nun so fein eingerichtet, dass wir diese leichte Schattendifferenz wahrnehmen könnten, so würden wir jede Bleikugel im Schirmbilde sofort erkennen. Dazu sind aber unsere Augen erstens nicht fein genug, zweitens ist unsere Aufmerksamkeit auch nicht mit der Aufmerksamkeit einer photographischen Platte vergleichbar. Es liegt aber nicht nur an der schweren Unterscheidung von Schattenintensitäten, und an unbeeinflussbarer Aufmerksamkeit, sondern es liegt auch noch an den Einrichtungen des Instrumentariums, dass wir diese Kugel nicht ohne weiteres sehen. Hätten wir in unserer Lampe eine Lichtquelle, die in jedem Zeitteilchen die gleiche Menge gleich intensiver Strahlen ausschickte, so würde stets die gleiche Schattendifferenz vorhanden sein und sich allmählich unseren Augen offenbaren. Aber ein gewisses Flackern des Lichtes, und zwar kein geringfügiges, ist jeder Lampe zu eigen. Es entstehen eben nicht in jedem Zeitteilchen gleich starke Strahlen. Liegen nun jene Schattenunterschiede zwischen der Bleikugel und dem Schädelknochen eben nur an der Sichtbarkeitsgrenze und erscheinen in 9 von 10 Zeitteilchen diese Unterschiede überhaupt nicht, sondern erst im zehnten

Zeitteilchen, so ist unser Auge nicht imstande bei der Beobachtung durch 5000 Zeitteilchen, sagen wir diese 500 mal auftretenden Gelegenheiten, die Schattenunterschiede wahrzunehmen, zu summieren. Wohl aber vermag dies die photographische Platte. Die Photographie hat also drei Vorzüge, erstens den absoluter Objektivität und Aufmerksamkeit, zweitens den grösserer Empfindlichkeit für Schattenunterschiede, drittens den Vorzug, regelmässig oder unregelmässig wiederkehrende Eindrücke summieren zu können. Wenn wir ein Röntgen-Photogramm machen, so kommt es so gut wie nie vor, dass wir ein Bild überexponieren, d. h. also, dass wir eine solche Menge Licht auf das Bild einwirken lassen, dass die von weniger Licht getroffenen Partieen durch die Dauer der Expositionszeit doch so viel Licht bekommen, dass sie ebenso oder fast ebenso belichtet sind, wie die frei vom Licht erreichten Partieen. In dem Falle, dass es sich um die Photographie einer Bleikugel handelt, könnten wir gewiss viele Stunden lang exponieren, ohne dass eine Überexposition das Schattenbild der Kugel undeutlich machen würde; denn die Bleikugel ist ein fast undurchdringlicher Körper und die hinter ihm liegende Zone empfängt, da es sich um Strahlen handelt, die von einer fast punktförmigen Quelle ausgehen und nicht brechbar sind, fast absolut kein Licht. Je länger wir also exponieren, um so mehr wird zwar der Kopfknochen durchlichtet, aber keineswegs wird der Schatten der Kugel vermindert. Bei der längeren Exposition muss also die Kugel immer schärfer erscheinen. Somit verstehen wir, dass wir eine Bleikugel, welche auf dem Schirmbilde gar nicht oder kaum gesehen wird, auf einer kurz exponierten Photographie deutlicher und auf einer lang exponierten Photographie ganz deutlich erkennen können.

Betrachten wir nun das zweite Problem: weshalb erscheint ein Knochen, der kurz exponiert wird, als anatomisches Präparat, während ein lange exponierter Knochen im idealen Längsschnitt oder Querschnitt erscheint. Denken wir uns den Knochen vierkantig, so dass die Compacta überall gleich dick wäre, mit dem Querschnitt der nebenan stehenden Zeichnung A B C D auf die Platte E F gelegt, wenn die Lampe sich in L befindet. Die Seiten A C und B D werden alsdann, weil in ihrer ganzen Länge

zu durchlichten, so ziemlich alles Licht abhalten und als dunkle Schatten in G und H erscheinen. Die Schichten AB und CD aber sind ja um ein vielfaches dünner wie die Seitenpartien und werden infolge davon sehr viel mehr Röntgenlicht durchlassen, also als ein leichter Schatten sich markieren. Nunmehr liegen aber zwischen A und D die Bälkchen der Spongiosa und jedes dieser Bälkchen wird natürlich seinen Schatten zum Schatten von AB + CD hinzu addieren, und somit sich deutlich auf der Platte EF bei längerer Belichtung markieren. Bei kürzerer Belichtung werden diese kleinen Schattenunterschiede nicht zur Geltung kommen, und es wird bloss ein diffuser Schatten zwischen G und H erscheinen. Während also bei kürzerer Beleuchtung bloss der Knochen als anatomisches Präparat erscheint, erhalten wir bei längerer Belichtung wirklich einen idealen Querschnitt.

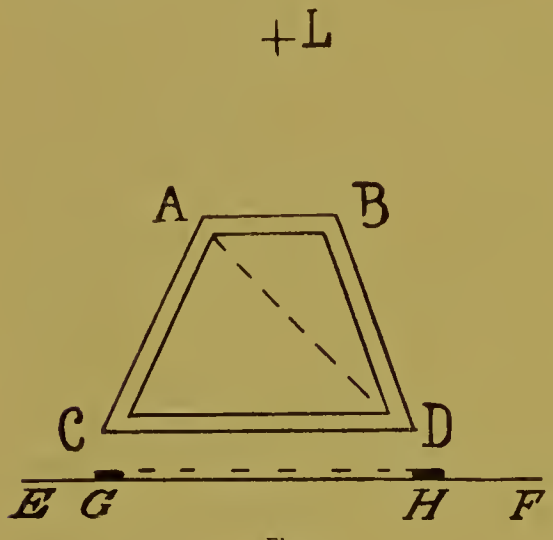

Fig. 3.

Das dritte Problem, das wir zu beantworten haben, ist: warum erscheint im Schirmbild, wenn wir den Schirm an den Condylus externus halten nur der Condylus externus und weshalb nicht der Condylus internus? Und ebenso, warum erscheinen nicht die Hinterrippen, wenn man den Schirm vor die Brust des Patienten hält, sondern weshalb erscheinen die Vorderrippen? Die Verhältnisse sind im grossen ganzen bei beiden dieselben und etwa auf das Schema der nebenstehenden Figur 4 zurückzuführen. Es sei L die Lampe, ACDB der Schirm oder die Platte, und wir haben über diese Platte nunmehr ein Knie gelagert; wenn wir uns die Verhältnisse nun einfach so denken, dass wir den der Lampe zugewandten Condylus internus uns als ein flaches Stück Knochen denken, während der Condylus externus etwas darunter seine normale Konfiguration hat, so muss der Condylus internus JJ einen Schatten AB auf dem Schirm erzielen. Dieser Schatten ist

aber wegen der grösseren Entfernung des Condylus externus nicht sehr intensiv und nicht sehr scharf gezeichnet. Anders ist es mit dem nähergelegenen Condylus externus bestellt. Der Condylus externus EE wirft einen Schatten CD, welcher in dem allgemein verdunkelten Felde AB als scharfer Schatten erscheinen muss. Deswegen erhalten wir das Bild des Condylus externus und nur ein schattenhaftes Bild des Condylus internus weil der Schatten des inneren Condylus als des weiter entfernten zu lichtschwach ist.

Ganz dieselben Verhältnisse liegen vor, wenn wir uns an der Stelle JJ den Rücken des Patienten denken und an der Stelle EE die Brust. Selbstverständlich wirkt der Rücken wie eine Art Schirm, das ganze Feld AB etwas verdunkelnd. Aber die Intensität des Schattens AB ist nicht sehr gross durch den starken Abstand von JJ von dem Schirm. Es würde nunmehr die Brust EE noch im Stande sein, einen deutlichen scharfen Schatten zu werfen, da sie ja dem Schirm nahe liegt und das kleine Schattenbild CD ergiebt, welches sehr intensiv auftritt. Es kommen aber noch verschiedene helfende Momente hinzu. Der Rücken ist keine gleichmässig Schatten spendende Fläche, wenn man von der Wirbelsäule absieht. Die Rippen des Rückens sind erstens dünne Knochen, welche viel Licht durchlassen; zweitens beträgt die Höhe der Rippen etwa 1 cm, während die Höhe der Zwischenrippenräume ca. 2 cm beträgt. Es wird also nur der dritte Teil der Rückenfläche überhaupt verdunkelnd wirken, während die Zwischenrippenräume das Licht ziemlich ungehindert etwa zu $^2/_3$ durchtreten lassen; und drittens kommt hinzu, dass sich die hinteren Rippen nicht in derselben Ebene befinden, wie die vorderen Rippen, sondern die vorderen Rippen so kreuzen, dass ihr Schatten nur an verschwindend kleinen Strecken den Schatten der vorderen Rippen stören könnte. Diese Thatsachen erklären, dass das Bild der vorderen Rippen überhaupt zu Stande kommt; dass das Bild der hinteren Rippen verschwindet, ergiebt sich aus der geringen Intensität des Schattenbildes. Legt

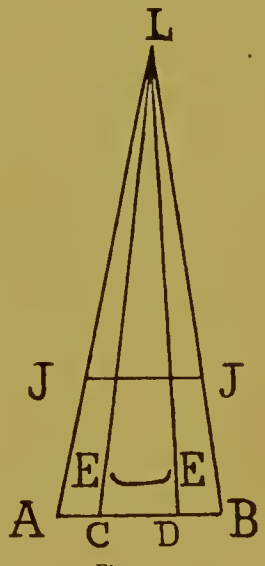

Fig. 4.

man unter den Brustkasten eine photographische Platte, so wird man bei genügend langer Exposition auch die hinteren Rippen auf der Platte erhalten, weil ja die Platte die Fähigkeit hat, auch lichtschwache Objekte deutlich wiederzugeben. Ebenso sieht man die hinteren Rippen bei Kindern und bei Menschen, deren Thorax eine geringe Tiefe hat, einfach aus dem Grunde, weil dann der Schatten der hinteren Rippen nicht so lichtschwach geworden ist.

Die erkannten Verhältnisse brauchen wir nicht bloss als einen theoretischen Gewinn ansehen, sondern wir können auch davon einen praktischen Gebrauch machen. Wir können überall, wo das einen Zweck verspricht, eine Art schichtweise Photographie durchführen; denn wir wissen ja, dass die lichtschwachen Objekte erst bei längerer Expositionszeit auf der Platte erscheinen, die bei kürzerer Expositionszeit nur die lichtstarken Objekte aufweist. Wenn wir z. B. ein Knie photographieren, erst einmal 10 Minuten lang, so erscheint uns sehr viel von den Weichteilen und es erscheint der Condylus internus im anatomischen Bilde. Wenn wir dagegen 15 Minuten photographieren, so verschwinden die Weichteile und wir bekommen ein schärferes Bild des Condylus internus, an dessen Aussengrenze übrigens immer der Condylus externus zu erkennen ist. Photographieren wir 25 Minuten, so erhalten wir von den Weichteilen fast gar nichts, dahingegen einen idealen Längsschnitt durch das Knieende des Femur. Besonders lohnend ist eine solche schichtweise Photographie für die Organe der Brust und insbesondere der Bauchhöhle. Will man z. B. ein Bild von einem Bauche aufnehmen, in welchem eine in den Magen eingeführte Sonde, dann die Lage der Nieren und der Wirbelsäule von Wichtigkeit ist und die Sonde eine orientierende Rolle spielen soll, so wird man den Patienten auf den Bauch lagern und ca. 1 Stunde exponieren[1]): dann erhält man ein Sondenbild. Will man von demselben Patienten zugleich die Nieren sehen, so wird man die Expositionszeit noch um 20 oder 30 oder 40 Minuten verlängern. Will man ausserdem noch die Wirbelsäule sehen, so muss man noch

1) Mit dem neuen Modell der A.E.G.-Lampen ist kaum die Hälfte der angegebenen Zeiten erforderlich.

einige Zeit länger exponieren. Arrangiert man nun die Photographie so, dass man etwa drei Platten übereinander hat, auf die man den Patienten legt, dass man die unterste nach 40 Minuten wegnimmt, die zweite nach 70 Minuten, die dritte nach 90 Minuten, so kann man erreichen, dass in dem ersten Bilde die Sonde und andeutungsweise der Magen erscheint, in dem zweiten Bilde Sonde, Magen scharf, dann die Nieren andeutungsweise erscheinen, im dritten Sonde, Magen scharf, die Wirbelsäule leidlich sichtbar zu finden sind. Eine dabei sehr zu berücksichtigende Thatsache ist die schwere Durchlässigkeit des Glases für Röntgenstrahlen und die Dicke der photographischen Platte. Es würde die unterste Platte nicht nur um die Dicke zweier photographischen Platten von den Objekten entfernt sein, sondern sie würde auch durch die zwei Glasplatten hindurch unvergleichlich weniger Licht empfangen, als die oberste. Andrerseits ist es für den Patienten eine grosse Leistung sich etwa zunächst 40 Minuten, dann 70, dann 90 Minuten photographieren zu lassen. Als Ausweg aus diesem Dilemma ergiebt sich die Anwendung von Celluloid-Films. Man könnte, um das Wegziehen des Films ohne Verrückung zu ermöglichen, folgende Kassetten konstruieren. Eine 1 cm hohe Kassette aus Hartgummi ist an einer schmalen Seite aufzuklappen. Innerhalb der Kassette befindet sich in zwei gegenüberliegenden, schmalen Randseiten ein kleines Regal, etwa aus Aluminium, das dicht übereinander vorspringende Leisten aufweist. Auf diese Leisten werden die Films gelegt, ebenfalls in Aluminiumrahmen ohne Hinterwand gerade gerichtet[1]). Der Patient wird dann auf die oberste Decke der Hartgummikassette gelegt, so dass der seitlich aufklappbare Rand bequem zugängig ist, und nunmehr immer nach der gewünschten Zeit entfernt man einen Films nach dem andern. Diese schichtweise Photographie wird es vielleicht möglich machen, noch alle diejenigen Stellen des Leibes dennoch aufzuklären, die sich bisher noch in rätselhaftes Dunkel hüllen.

[1]) Oder auf die neu beschriebenen Celluloidblätter mit klebriger Oberfläche gelegt.

Nachteilige Folgeerscheinungen der Durchstrahlung.

Es wäre ja ein Wunder gewesen, wenn die Einführung und Durchführung dieser Methode sich ohne irgend welche Schädigung des Patienten oder des Experimentators vollzogen hätte; und so sind denn schon einige Nachrichten darüber vorhanden, dass die Durchleuchtung mit Röntgenstrahlen eine nicht völlig gleichgültige Sache ist. Von W. Marcuse ist wohl zuerst die Beobachtung gekommen, dass eine Person, welche oft zur Durchleuchtung des Kopfes benutzt worden war, eine Dermatitis, die sich über den Schädel und das Ohr erstreckte, acquiriert habe. Die Hautentzündung ging mit einem Verlust der Haare auf den getroffenen Stellen einher. Es regenerierte sich nach einiger Zeit wieder alles. In einigen englischen Mitteilungen[1]) ist die Hautentzündung bedeutend heftiger und ihr Verlauf auch dementsprechend langwieriger und mit Geschwürsbildung verbunden gewesen. Diese Dermatitis ist eine durchaus gewöhnliche Erscheinung an den Händen und Armen der meisten Experimentatoren. Sie tritt nur ein, wenn die Versuchsperson der Lampe sehr genähert ist, und an denjenigen Stellen, die der Lampe zunächst liegen. Es ist ganz unwahrscheinlich, dass die Röntgenstrahlen diese Erscheinung machten; und zwar ist dies aus der Lokalisation der Ekzeme zu schliessen. Die Experimentatoren, die ihre Hände ja immer als Testobjekt benutzen, bekommen nämlich ihr Ekzem immer an der der Lampe zugekehrten Seite. Da jeder Experimentator die Handfläche an den Schirm anlegt und

1) Crocker, British med. Journ. 1897. 2. Jan.
Drury, ebenda 1896, 7. Nov.

die Rückenfläche der Lampe zukehrt, so findet sich dieses Ekzem immer am Handrücken. Es sind aber auch mächtige Quantitäten von Röntgenstrahlen, die aus der Handfläche austreten, zwar viel geringer als die, die den Handrücken treffen; aber bei der so lange fortgesetzten Durchstrahlung müsste dieses Quantum von Röntgenstrahlen vollauf genügen, um auch an der Innenfläche der Hand ein Ekzem zu verursachen. Doch kommt kein Ekzem auf der Innenhand vor. Nunmehr hat bei den modernen Lampen, z. B. bei den Richterschen, jeder Experimentator die Hand so, dass sie parallel zum Platinblech steht und etwa gegenüber der Mitte des Platinbleches sich befindet, weil nur so nicht verzerrte Bilder zu erhalten sind. Es fallen dann die grössten Mengen von Röntgenstrahlen auf die Mitte der Hand, während die Finger verhältnismässig weniger Röntgenstrahlen bekommen, weil sie in etwas grösserer Entfernung von dem Punkte sich befinden, von dem aus die Strahlen sich verbreiten. Dies würde, da sich die Intensität der Strahlen im quadratischen Verhältnis der Entfernungen abschwächt, schon eine nicht unbeträchtliche Differenz ausmachen. Und doch tritt an den Fingern dieses Ekzem zuerst auf. Dieses alles deutet darauf hin, dass es nicht die Röntgenstrahlen sind, die das Ekzem hervorrufen, sondern, dass es mehr die Büschelentladung der hochgespannten Ströme ist, denen diese Hautentzündung zu danken ist. Das beweisen auch solche Beobachtungen, wie ich sie einer Privatmitteilung des Herrn Dr. Spitzer, Karlsbad verdanke, der bei einer Röntgenbeleuchtung an dem dem Pole nächsten Punkte und lediglich an diesem, während der Beobachtung eine Dermatitis bei einem Patienten auftreten sah. Dem analog ist es, dass die Finger des Experimentators, die dem Lampenpole am nächsten sind, von dem aus die Büschelentladung am leichtesten stattfindet, zuerst an Ekzem erkranken. Ob es nun eine Art schwacher Verbrennung ist, die dabei auftritt, oder ob es vielleicht im Einklange mit den neuesten Untersuchungen über Vereinigung von Kohlenstoff und Wasserstoff durch die dunkle elektrische Entladung, eine Bildung von Ameisensäure ist, die diese Reizung hervorruft, steht dahin. Jedenfalls kann dieses Ekzem immer dann vermieden werden, wenn man den Patienten überhaupt

nicht der Büschelentladung aussetzt, d. h. die Lampe genügend weit von dem Patienten aufstellt. Man kann damit den Patienten vollständig vor jeder Schädigung bewahren.

Anders ist es mit der Schädigung des Experimentators. Die allermeisten wohl, welche viel mit dem Röntgenapparat arbeiten, empfinden es als eine Unannehmlichkeit zum mindesten, dass man diese ungeheuren Mengen von Ozon einatmen muss. In einer merkwürdigen Verkennung der Verhältnisse gilt das Ozon für einen heilsamen, der Gesundheit sehr zuträglichen Stoff, während das Gegenteil durch Arbeiten von Binz und von Schulz erwiesen ist. Das Ozon ist in grosser Menge ein heftig giftiger Stoff, der zu Blutungen in der Schleimhaut, Gefässverfettungen u. s. w. führt. Dass dem Menschen das reichliche Einatmen von Ozon schädlich ist, zeigen die vielen Leute, die bei öfters angewandten Röntgendurchstrahlungen von dem Ozongeruch Kopfschmerzen bekommen, das zeigen auch die von Physikern bekannten Zustände des Chronischwerdens der Kopfschmerzen und andere Symptome. Immerhin ist es auffallend, dass schon zwei derjenigen Experimentatoren, die sich viel mit Röntgenstrahlen beschäftigt haben, die Professoren Oppenheim und Bucka, letzterer in anscheinend blühendster Gesundheit, einem plötzlichen Tode erlegen sind. Gewiss ist es einem normalen Organismus ziemlich unschädlich, wenn er ein oder ein paar mal eine Stunde lang Ozon einatmen muss. Wenn aber jemand vom Morgen bis zum Abend in dieser mit Ozon verpesteten Atmosphäre zu leben gezwungen ist, so ist es ernst zu überlegen, wie dieser Schädling vermieden oder entfernt werden muss. Einen Teil der Ozonbildung, der durch die Büschelentladung an den Leitungsdrähten zur Lampe geliefert wird, kann man dadurch ausschalten, dass man statt der einfachen Leitungsschnüre Bleikabel verwendet, wie ich sie seit längerer Zeit anwende und weiter unten genau beschrieben habe. Aber immerhin bleibt noch viel zu viel Ozon übrig.

Über diese Punkte werden nähere Mitteilungen noch nach Arbeiten, die Herr Prof. Filehne, Herr Privatdozent Dr. Kionka und ich gemeinsam ausführen, erfolgen.

Photometrie der Röntgenstrahlen.

In seiner Publikation vom Mai 1896 nennt Professor Bucka die Erlangung einer guten Crookesschen Röhre noch „eine reine Glückssache, wofern man die Röhre nicht vorher mit Hilfe eines Schirmes prüfen darf. Durch starke Fluorescenz der Röhre lasse man sich nicht blenden. Nach meinen Erfahrungen ist dieselbe durchaus nicht immer mit der Intensität der Röntgenstrahlen und der Schärfe der Bilder verknüpft". Bucka nennt somit als ein Mittel, die Intensität der Röntgenstrahlen zu prüfen den Fluorescenzschirm; und in der That kann man mit ihm schätzungsweise die Kraft der Röntgenstrahlen erproben. Betrachtet man das Bild der Hand, wie es von den verschiedenen Lampen geliefert wird, so bekommt man dadurch eine Vorstellung von deren Röntgenlichtstärke. Wenn nämlich die Knochen der Hand sehr deutlich und dunkel erscheinen, so hat man es mit einer nur dürftig leuchtenden Röhre zu thun. Wenn dagegen die Knochen der Hand schwer sichtbar sind, weil sie zwar scharf konturiert, aber hellgrau erscheinen, so ist diese Lampe, die ein solches Bild giebt, höher zu werten; denn sie durchleuchtet die Knochen ebenfalls noch so, dass hinter dem Knochen auf dem Schirm eine nicht unbedeutende Helligkeit herrscht. Es ist aber eine recht schwere Sache, mit diesen Vergleichsmomenten z. B. die Auswahl von Lampen vorzunehmen. Denn es wird sehr von dem subjektiven Ermessen, das doch nicht unerheblichen Täuschungen ausgesetzt ist, abhängen, ob man dieser oder jener Lampe den Vorzug höherer Leuchtkraft

zuschreibt. Alle Fabriken, auch die besten, liefern nicht gleichwertige Lampen; während die eine überaus glänzend funktioniert, steht eine andere wieder je nach der Solidität der Arbeit mehr oder weniger zurück. Im grossen ganzen hängt das von dem Grade des Vakuums und seinem Verhältnis zur benützten Stromstärke und der Frequenz der Unterbrechungen ab. Es sind das aber Momente, deren genaue Bestimmung fast unmöglich ist, und so ist es denn eine wirkliche Notwendigkeit, das einzige Kriterium, das Schirmbild, dazu zu verwenden, nicht bloss ungefähr die Intensität der Röntgenstrahlen abzuschätzen, sondern sie zahlenmässig genau zu bestimmen. Zu diesem Behufe habe ich ein Photometer konstruiert, das sich im wesentlichen an das Sonnenlichtphotometer von Vogel anschliesst. Ein Holzkästchen von etwa $1^1/_2$ cm Höhe und 30×8 cm Grundfläche enthält eine Reihe Plättchen von Zinnfolie[1]), die folgendermassen arrangiert sind. Das untere Brett ist von 15 Lagen Zinnfolie bedeckt. Oberhalb dieser liegen 6 Lagen, welche nicht ganz bis an den rechten schmalen Rand der unteren Zinnfolienschicht gehen, sondern etwa $1^1/_2$ cm zurückstehen. Auf diesem befinden sich wiederum 6 Lagen, deren Rand wiederum $1^1/_2$ cm nach links zurücksteht; und so sind 20 Abteilungen geschaffen, welche immer $1^1/_2$ cm zurückstehen. Damit diese Plättchen fest und glatt aufliegen, gehen aber ihre Seitenteile bis an beide schmalen Ränder des Kästchens heran, sodass an beiden Längskanten keine Abnahme der Zinnfolienlagen stattfindet, während diese treppenförmig ansteigenden Lagen nur in der Mitte arrangiert sind. Der obere Deckel des Kästchens liegt dicht auf den Zinnfolienschichten auf und zeigt in der Mitte eine längs verlaufende Hohlkehle. In dieser Hohlkehle kann eine volle Eisenkugel nach rechts und links verschoben werden. Zu dem Zwecke läuft sie an einem vierkantigen Stäbchen, das sie in der Mitte durchbohrt, entlang. Sie hat einen seitlichen Zeiger, welcher auf eine Skala hinweist, deren Zahl die Dicke der Zinnfolienschicht angiebt, über welcher gerade die Kugel steht. Will man nun die Leistung einer Lampe feststellen, so setze man sie in Gang und bringe in eine genau zu

1) 8 qm dieser Zinnfolie = 1 Kilogramm.

messende Entfernung den Schirm und lege das Photometer mit seiner glatten Wand dicht an den Schirm an. Es erscheint alsdann die Mitte des Photometers da, wo die Skala sich befindet, hell durchscheinend. Nach dem linken Ende zu nimmt dieser Lichtschein immer mehr ab, um schliesslich ganz zu verschwinden. Die Lage des Photometers und des Schirmes muss so sein, dass das Laufstäbchen an der Rückseite genau in der Mitte der hellen Skala erscheint, alsdann schiebe man die Eisenkugel ganz an das rechte Ende des Photometers, sodass sie an der durchscheinenden Partie deutlich erkennbar ist und schiebe sie nun soweit langsam nach links, bis sie eben verschwindet. Dann stelle man ab und konstatiere bei gewöhnlichem Licht diejenige Zahl, auf die der Zeiger der Eisenkugel hinweist. Man hat damit ein ganz scharfes Mass der X-Strahlenintensität der untersuchten Lampe gewonnen und ist so imstande, durch solche photometrische Bestimmungen den Leistungswert der einzelnen Lampen festzustellen. Für diejenigen, welche ihre Lampen beziehen müssen, ohne in der Lage zu sein, sie selbst zu prüfen, ist es nunmehr möglich durch einige Angaben über Strom etc. Lampen so zu erhalten, dass sie wirklich gute, eventuell sehr gute Fabrikate nur zu verwenden brauchen. Am einfachsten wäre es ja, wenn man angeben könnte, wie hoch die Spannung des Stromes ist, der aus den Polstangen heraustritt. Doch stehen den Wenigsten Voltmeter von so ungeheurer Ausschlagsweite zur Verfügung; es handelt sich ja um Ströme von 40000 und 60000 Volt. Dafür aber kann man annähernd die Funkenstrecken gleichsetzen; man begnüge sich nicht etwa mit der Funkenstreckenangabe, die man von der Fabrik des Induktors erhalten hat. Zwar wird jeder Induktor einer soliden Fabrik wirklich die Funkenstrecken geben, welche die Fabrik nominiert hat, aber es handelt sich weniger darum, als vielmehr um die Funkenstrecken, die jeder einzelne Experimentator bei seiner Anordnung erhält. Man benutzt das Instrumentarium in demjenigen Arrangement, wie man es für die Durchleuchtung verwendet, schaltet Lampe und Zuleitungsdrähte aus, wie man sie eben benutzt hat, und setze nun in die Polstangen zugespitzte Drähte, die man zunächst ziemlich dicht zusammenschiebt. Dann schalte man ein und ziehe die Drähte so weit aus

einander, natürlich unter periodischem Ausschalten, bis man diejenige Strecke erhält, bei der gerade noch ein sehr häufiges Überspringen der Funken stattfindet. Dabei ist es vielleicht zweckmässig, nicht gerade alle Widerstände auszuschalten, sondern vielleicht noch 1/2 Ohm bis 1 Ohm Widerstand zu lassen. Man messe diese Funkenstrecke, gebe diese an und zugleich die Photometerzahl, die sich bei der besten verwandten Lampe ergab, als die untere Grenze des Leistungsanspruches. Auf diese Weise wird man von einer soliden Fabrik dann durchaus leistungsfähige Lampen erhalten. Die photometrischen Bestimmungen müssen natürlich nach einem gewissen Normalschirm gemacht werden, und es empfiehlt sich da wohl, die Kahlbaumschen Schirme, welche eine grosse Gleichmässigkeit ihrer Darstellung verbürgen, da sie immer mit derselben Menge Bariumplatincyanür auf den qcm bestreut sind, als Normalschirme zu betrachten. Für diejenigen, die andere Schirme benutzen, kann das Photometer mit einem Kahlbaumschen Schirm, der an der unteren Fläche festgeklebt ist, geliefert werden. Da die Zinnfolien stets in genau gleicher Dicke erhalten werden können, indem die Staniolfabriken ihre Folien sehr gleichmässig auswalzen, giebt diese Zinnfolie in der That eine sichere Masseinheit ab. Auch die Holzplatten sind leicht sehr gleichmässig herzustellen, und ebenso wird die Eisenkugel stets in derselben Grösse zu erhalten sein.

---

1) Solche Photometer liefert die Handlung J. H. Büchler in Breslau. — Auch dieses Instrument bedarf, wie ein jedes, einiger Übung des Benützenden. Da die Helligkeit aller Röntgenlampen sehr schwankt, ist die Kugel nicht immer sichtbar, sondern verschwindet auf kürzere Zeit, um nachher wieder sichtbar zu werden.

Technische Anleitungen.

Im folgenden sollen die Ratschläge betreffs Beurteilung und Aufstellung eines Instrumentarium eine Stelle finden, zu denen die praktische Erprobung geführt hat, und ebenso die Menge kleiner Anleitungen, die zum Gelingen der Durchleuchtung und der Photographie sich bewährt haben. Es sind dies Details, die aber nicht so unbedeutend sind, dass ihre Vernachlässigung sich nicht durch Misserfolge rächte.

Das Induktorium.

Von einer Reihe von Fabriken werden ausgezeichnete Induktorien geliefert. Ich selbst befinde mich im Besitz eines Induktors aus der Fabrik von Keiser und Schmidt, der sich auf das Trefflichste bewährt. Sehr empfohlen sind auch die von Kohl in Chemnitz. Die Grösse des Induktoriums wird ja einerseits durch die zur Verfügung stehenden Geldmittel, andererseits durch die gewünschten Zwecke bestimmt. Wer die Absicht hat, die Durchleuchtung aller möglichen Organe auszuführen, wird eines Funkeninduktors von mindestens 20 cm Schlagweite bedürfen. Es empfiehlt sich sogar im allgemeinen einen Induktor von 25—30 cm Funkenstreeke zu wählen, weil bei diesen auch Lampen von sehr hohem Vakuum verwendet werden können. Bei der Wahl des Induktoriums ist nicht ohne Wichtigkeit, dass der Induktor einen frei endigenden Eisenkern habe, weil sich an diesem Eisenkern am leichtesten der gewöhnliche Neefsche Hammer oder der Deprezsche

anbringen lassen. Die Polstangen des Induktors müssen eine geeignete Höhe haben von etwa 10—15 cm, damit nicht etwa von den Metallteilen der Induktoriums-Polstangen aus Funken nach dem Eisenkern überschlagen, wie dies bei ungeeignet angelegten Induktorien vorkommt. Die Induktoren von Keiser und Schmidt haben alle diese Vorzüge, zu denen sich noch ihre sehr gefällige Ausstattung hinzu addiert. Diese Induktorien sind auch verhältnismässig leicht zu transportieren, da sie die zu verwendenden Nebenapparate auf dem Fussbrett sehr kompendiös angeordnet, zugleich mitzunehmen gestatten.

Der Unterbrecher.

Die Unterbrecher zerfallen in zwei Kategorien, von denen die eine sich an den Typus des Neefschen Hammers anschliessende, die Unterbrechung an Platinkontakten eintreten lässt, während die andere die Unterbrechung an einer Quecksilberschicht bewirkt.

Der Neefsche Hammer hat den grossen Vorteil höchst einfacher Handhabung. Wenn der Hammer so gestellt ist, dass der Kontakt durch die Feder des Hammers fest geschlossen ist, so kann man mit ihm ein sehr gleichmässiges und ziemlich ruhiges Arbeiten erreichen. Die Unterbrechungen aber, die der Hammer bietet, sind nicht zahlreich genug, um die höchste Intensität des Röhrenlichtes zu erzielen. Er hat darin einen Nachteil und in dem immerhin etwas geräuschvollen Arbeiten einen zweiten. Doch wird man bei einfachen Durchleuchtungen mit dem Neefschen Hammer um so besser auskommen, weil er gestattet, selbst nicht stark ausgepumpte Röhren zu benutzen; in dieser gerät nämlich bei Verwendung des Neefschen Hammers das Platinblech nicht leicht zum Glühen. Sehr notwendig ist es, dass die an den Eisenkern anschlagende Platte des Hammers zur Verminderung des remanenten Magnetismus mit einer Korkschicht belegt sei, wodurch auch das Geräusch des Hammers gemindert wird. — Eine ganz ausgezeichnete Abänderung dieses Hammers ist der Deprezsche Unterbrecher, der im Grunde gar nichts anderes ist, als ein verkürzter

Neefscher Hammer. Er gestattet nur ein noch viel feineres Einstellen der Unterbrechungen und der Vollständigkeit des Kontakts und giebt eine viel höhere Zahl von Unterbrechungen. Er arbeitet mit einem Minimum von Geräusch und bei geschickter Einstellung und nicht zu geringen Strömen mit grosser Regelmässigkeit. Man kann dann stundenlang mit dem Deprez schen Hammer arbeiten, ohne dass eine Unterbrechung eintritt. Es hat dies aber mehrfache Voraussetzungen. Erstens müssen die Platinkontakte blank geschliffen sein, was man durch ein paar Feilenstriche leicht erreichen kann. Zweitens muss die für die Lampe und für die Stromstärke geeignete Entfernung des eisernen Balkens und ebenso die geeignete Spannung der Feder getroffen sein, was bei der nötigen Übung ohne grosse Schwierigkeit gelingt, und ausserdem muss man mit ziemlich hohen Strömen arbeiten. Beim Deprezschen Unterbrecher kommt es, wenn das Vakuum der Röhren nicht sehr hoch ist, aber leicht zum Glühen des Platinbleches. Es erfordert dies dann eine Verminderung der Stromquelle und eine Veränderung der Einstellung des Unterbrechers. Mitunter aber erreichen es auch diese Manipulationen nicht, das Glühen des Platinblechs zu verhindern und es gelingt das alsdann nur durch längere oder kürzere Ausschaltungspausen.

Die Quecksilber-Unterbrecher sind nur bei langsamen Unterbrechungen anzuwenden und ergeben immer ein Flackern des Lichts, dabei haben sie eine grosse Reihe von Nachteilen. Sie machen grossen Lärm bei ihrer Benutzung, erfordern oftmalige Reinigung des Quecksilbers und haben alle die Nachteile des Arbeitens mit flüssigem Quecksilber, welche durch die Verdampfung und Verspritzen des Quecksilbers erzeugt werden. Sie sind trotz der langen Unterbrechungen nicht leichter imstande das Glühen des Platinblechs auszuschliessen und verlangen zu diesem Behufe eine Einstellung auf so langsamen Gang, dass sie gar keine Vorteile gegenüber den Platinunterbrechern aufweisen. Auch die sehr empfohlenen Quecksilberunterbrecher, welche mit Hilfe einer durch Elektromotoren getriebenen rotierenden Trommel die Unterbrechungen bewerkstelligen, sind nicht vorteilhafter als die gewöhnlichen oder der Foucaultsche Quecksilber-Unterbrecher. Nach meinen

Erfahrungen, die von mehreren Seiten bestätigt werden, empfiehlt sich am meisten der Deprezsche Unterbrecher für alle Zwecke der Durchleuchtung.

Der Rheostat.

Die Rheostaten, von denen jetzt fast ausschliesslich die aus Nickelindraht gefertigten benutzt werden, werden gewöhnlich in zwei Formen angewendet: entweder sind es Kurbel-Rheostaten, bei welchen in einem metallenen Rahmen eine Reihe von Nickelindraht-Spiralen aufgezogen sind, und welche gestatten, dass man entweder alle Spiralen oder alle minus 1, minus 2 Spiralen etc. einschaltet — bei diesen kann der Widerstand immer nur um eine ganze Spirale vermindert oder erhöht werden — oder aber es sind auf einem Schieferkern aufgewickelte Nickelindrähte, über welchen ein Schleifkontakt gleitet, der gestattet, fast centimeterweis den Nickelindraht-Widerstand einzuschalten. Beide haben ihre Vorteile für die ihrer Beschaffenheit gemässe Indikation. Der Erstere würde in Betracht kommen, wenn man eine ungemein starke Stromquelle ermässigen will. Wenn man z. B. einen Induktor mit den von Elektricitätswerken gelieferten Strömen betreiben will, dann findet man in diesem Kurbel-Rheostaten die nötige Menge Widerstände, um den mächtigen Strom bis zu brauchbarer Kleinheit einzuengen. Der andere Rheostat, wie ihn z. B. Keiser und Schmidt liefern, bietet nur im ganzen 1½ Ohm Widerstand, ist also nur imstande, Ströme von ca. 5 Ampêre und 12—18 Volt wirksam zu verringern. Es ist der geeignete Apparat für diejenigen, welche mit Akkumulatoren-Betrieb arbeiten; aber auch da wird man oft nicht mit dem Rheostaten allein die nötigen Widerstände einschalten können und wird gezwungen sein, die Stromquelle durch Ausschalten von Akkumulatoren zu vermindern. Es ergiebt sich nunmehr aus dem Gesagten von selbst die Anwendung dieses oder jenes Rheostaten. Wer die Ströme eines Elektricitäts-Werkes benutzt, muss durch einen grossen Kurbel-Rheostaten den in den Induktor eintretenden Strom verringern. Feinere Einstellungen werden am zweckmässigsten so besorgt, dass hinter den Kurbel-Rheostaten noch ein Schleif-Rheostat eingefügt wird. Auf diesen letzteren kann man eigentlich

nur verzichten, wenn man den einfachen Platin-Hammer benützt, bei dem ja eine so feine Einstellung nicht notwendig ist. Wer mit Akkumulatoren seinen Induktor betreibt, wird am zweckmässigsten nur den kleinen Schleif-Rheostaten benutzen, weil er grobe Veränderungen im Stromquantum durch Verminderung oder Vermehrung der Akkumulatoren-Zahl leicht und sparsamer herstellt, während jene feinen Nuanzierungen des Stromes, wie sie der Deprez- und der Quecksilber-Unterbrecher verlangen, durch den Schleif-Rheostaten ganz vorzüglich besorgt werden. Wenn die Energie des Stromes der Akkumulatoren durch den Gebrauch während einer oder 1½ Stunden nachlässt, so würde der Deprezsche Hammer in dieser Zeit oft versagen, wenn man nicht mit einem so empfindlichen Rheostaten jede Verringerung der Stromquelle mit Leichtigkeit und Feinheit ausgleichen könnte. Für den Gebrauch dieses feiner einzustellenden Unterbrechers und der Quecksilber-Unterbrecher ist ein solcher Schleif-Rheostat unentbehrlich.

Die Leitungsdrähte.

Bei der enorm hohen Spannung der von den Polstangen wegzuleitenden Ströme ist es wohl eine absolute Unmöglichkeit eine Isolation der Leitung wirklich herzustellen. Der verhältnismässig beste Isolator ist die atmosphärische Luft, wenn sie genügend trocken ist. Man muss also darauf sehen, dass die Verbindung zwischen Polstangen und Röhren nirgendwo aufliegt, damit an der Stelle nicht zu viel Strom verloren geht. Mit welcher isolierenden Materie man die Drähte versehen lässt: Gummi, Wolle, Seide, alles zusammen macht nur sehr wenig aus. Am besten ist es noch, wenn man mit möglichst dicken Drähten, die mit den angegebenen Stoffen isoliert sind und dann durch Glasröhren durchgeführt sind, die Leitung herstellt. Am meisten aber leisten die dicken Bleikabel, wie sie nach dem Modell von Siemens von der allgemeinen Elektricitäts-Gesellschaft zu erhalten sind. Sie bestehen aus einem ziemlich dünnen Kupferdraht, der durch Werg, Pech etc. isoliert ist, und der durch ein ca. ¾ cm dickes Bleirohr hindurchgezogen ist. Je intakter das Bleirohr ist, um so besser schützt es vor büschelförmiger Aus-

strahlung des Stromes. Es ist auch hier noch vorteilhaft, wenn man dieses Bleikabel noch mit einem Glasmantel umgiebt.

Das Stativ.

Die Röhren werden am besten mit einer hölzernen Klammer, die mit Kork ausgelegt ist, festgehalten. Die hölzerne Klammer wird zweckmässig durch eine Schraube regiert, die deren Erweiterung und Verengerung gestattet, nicht etwa durch Gummiringe, denn es kann sein, dass bei dem erheblichen Gewicht der Röhre und der Leitungskabel derartige Gummiringe eine, sei es auch nur minimale Verschiebung der Lampe zulassen, wenn grade während vielleicht einstündiger photographischer Aufnahme deren absolute Fixierung geboten ist. Es erscheint als Kleinigkeitskrämerei auf solche Kleinigkeiten aufmerksam zu machen, aber erfahrene Experimentatoren werden wissen, dass es grade das Zusammenwirken der allerkleinsten Kleinigkeiten ist, welches den Erfolg begünstigt oder verhindert. Diese Holzklammer kann an einem ganz gewöhnlichen gusseisernen Stativ befestigt sein, wie sie in jedem Laboratorium gang und gäbe sind, welche die Einstellung nach jeder Richtung durch zwei Schrauben gestatten. Wenn man solch ein Stativ auf ein kleines leichtes Tischchen setzt, so kann man es für Durchleuchtung des stehenden erwachsenen Menschen an Brust und Bauch verwenden, und indem man es einfach auf die Erde setzt, kann man damit die unteren Extremitäten der Durchleuchtung zugängig machen. Auch ist es erheblich billiger als die kostspieligen und raumzehrenden Stative, die keinerlei Vorzüge sonst haben. Es ist wichtig, dass man eiserne Stative verwendet, deren feste Schrauben die sichere Fixierung der Lampe gestatten, und deren eigene Schwere so gross ist, dass sie der Röhre plus Kabel ein Gegengewicht zu bieten imstande sind.

Die Stromquelle.

Es erscheint als sehr bequem, wenn der Anschluss an städtische elektrische Werke zu erreichen ist, den Strom von ihnen zu entnehmen. Man hat zwar den Vorteil des unausgesetzt möglichen Betriebes, aber im Grunde genommen wird doch eine erhebliche Menge von Strom bezahlt, die erst durch die vor-

geschalteten Widerstände in Wärme umgewandelt werden muss, und zweitens muss man immerhin bedenken, dass die Platin-Kontakte dadurch viel mehr leiden, da schliesslich doch immer ein Strom von über 100 Volt durch die Platin-Kontakte unterbrochen werden muss, wenn nicht eine so geschickte Schaltung diesen vermindert, wie sie gewöhnlich nicht getroffen wird. Der Betrieb mit Akkumulatoren ist für jeden, denen elektrische Anschlüsse nicht zur Verfügung stehen, die aber mit Hilfe elektrischer Anschlüsse sonst ihre Apparate laden können, wohl rentabler, wenn auch zwei Übelstände dabei bestehen. Der erste liegt darin, dass man, um die Akkumulatoren wieder frisch laden zu lassen, oft einen Tag etwa pausieren muss. Der zweite liegt in jener Eigenschaft der Akkumulatoren, dass es schwer zu erkennen ist, wann die Akkumulatoren in der Nähe ihrer Entladung sind. Kann es doch leicht passieren, dass man beim Photographieren begriffen, plötzlich von dem Strome der Akkumulatoren im Stiche gelassen wird. Es ist zweierlei möglich, um diesen fatalen Zufall zu vermeiden. Bedient man sich der gewöhnlichen Akkumulatoren-Elemente, so ist ein empfindlicher Voltmeter der einzige Schutz dagegen. Während frisch geladene Akkumulatoren pro Zelle 2 Volt Spannung aufweisen, gehen sie allmählich auf 1,9 und 1,8 zurück. Mit Akkumulatoren, welche nur noch diese Spannung zeigen, ist es riskiert, eine Hittorfsche Röhre etwa eine Stunde lang betreiben zu wollen. Es empfiehlt sich mehr, wenn das Voltmeter nur noch 1,8 Spannung in den Akkumulatoren nachweist, lieber frisch laden zu lassen. Da der Preis der Akkumulatoren ja nicht ein übermässiger ist, so ist es vielleicht anzuempfehlen, für den Notfall drei oder vier Zellen stets geladen in Reserve zu haben. Die Akkumulatoren müssen des bequemen Transportes wegen und der Sauberkeit halber in starken Holzkästen, am besten lose neben einander stehen, damit im Falle einer Reparatur jeder einzelne leicht entfernt werden kann. Die fest miteinander in Gruppen von 5 oder 6 verlöteten Akkumulatoren sind deswegen weniger zweckmässig, weil man bei dieser Anordnung nicht imstande ist, eventuell nur von vier vereinzelt Gebrauch zu machen, wie man das gelegentlich wünschenswert finden wird.

Die Röhren.

Die ersten von Geissler gelieferten Röhren waren kugelig oder birnförmig und derart arrangiert, dass von dem Plan- oder Hohlspiegel der Kathode die Kathodenstrahlen ausgingen, während die Anode irgendwo an beliebiger und gleichgültiger Stelle als einfacher Draht endigte. Die Kathodenstrahlen, welche ja durch Hohlspiegel, ähnlich den Lichtstrahlen, konzentriert werden können, fielen auf den der Kathode gegenüberliegenden Teil der Glaswand, der in einem starken fluorescierenden Licht erstrahlte. An dieser Stelle entstanden die Röntgen-Strahlen, an dieser Stelle entstand aber zugleich eine heftige Erwärmung, welche in nicht seltenen Fällen dazu führte, dass die Röhren platzten. Ausserdem wurde auf diese Weise keine sehr erhebliche Menge von Röntgen-Strahlen erzielt, und die modernen Birnen verliessen alle das ursprüngliche Prinzip und führten ein Platinblech in die Lampe ein, auf welches die Kathodenstrahlen aufprallten, noch ehe sie dieGlaswand erreichten. Diese antikathodische Fläche wurde nun an ihrer vorderen Fläche die Quelle der Röntgen-Strahlen, welche sie als beinahe punktförmiges Centrum nach allen Seiten hin ausstrahlte. Es entsteht dadurch keine kuglige, sondern eine halbkuglige Verbreitung der Strahlen, nicht etwa durch Reflexion am Platinblech, sondern nur deswegen, weil die Röntgen-Strahlen das Platinblech nicht zu durchdringen vermögen und demgemäss in den Raum hinter dem Platinblech sich nicht verbreiten können. Die Leuchtkraft dieser Röhren hängt von verschiedenen Momenten ab: in erster Reihe von der Höhe des Vakuum, in zweiter Reihe von der Beschaffenheit des Platinblechs und des Glases. Das Vakuum, welches der Röhre durch Auspumpen mit der Quecksilber- oder Luftpumpe gegeben ist, bleibt durchaus nicht konstant, sondern kann sich im Sinne der Erhöhung und Erniedrigung ändern. Die Menge Luft, welche sich innerhalb der geschlossenen Röhre befindet, kann physikalisch und chemisch verändert werden. Über die chemischen Veränderungen ist wohl nichts bekannt. Physikalisch kann nunmehr die Luft teils im Platinblech und den zuführenden Poldrähten und Aluminiumteilen, teils in der Glaswand absorbiert werden. Wenn man eine Röhre zum erstenmale benutzt, welche eine

intensive und gleichmässige X-Strahlenbildung leistet, so kann dies Verhältnis stundenlang bestehen bleiben. Die Lampe erstrahlt in einem starken grünen Licht, welches sich vom Platinblech ausbreitet, und an der Anode ist entweder keinerlei Lichterscheinung oder das Auftreten eines kleinen bläulichen Nebels wahrzunehmen. Es kann diese Erscheinung sich aber ändern. Die Intensität des Lichtes, das ruhig bleibt und nicht flackert, wird geringer. Das blaue Licht an der Anode dehnt sich immer weiter aus, eventuell geschieht dies unter Glühendwerden des Platinblechs. Die andere Erscheinung, welche beobachtet werden kann, ist die, dass die Intensität des Lichtes zunächst eher zunimmt, dass dabei das Licht flackert. Allmählich verringert sich die Helligkeit; es tritt bloss ein grünes Glimmen der Glasröhre ein, das sich zunächst noch über die ganzen kugeligen Teile der Röhre verbreitet und zuletzt nur noch in der Kathodengegend auftritt. Diese beiden Erscheinungen sind grösstenteils durch Vakuum-Veränderungen erzielt.

Im ersteren Fall, wo das blaue Licht sieh vermehrt hat, ist das Vakuum zu niedrig geworden, die Luftmenge in der Röhre hat sich vermehrt. Wie ist das nun in einem geschlossenen Raume möglich? Da in die Hittorfsche Röhre Luft durchaus nicht eintreten kann, kann dies nicht anders als dadurch, dass von einzelnen Teilen der Röhre absorbierte Luft in das Innere abgegeben worden ist, zu stande kommen. Schaltet man um, verwandelt man also die Anode in die Kathode und umgekehrt, so erstrahlt die ganze Birne im Innern in blauem Licht, während aussen die Wand hell grünlich erscheint, ein Phänomen analog der Erscheinung bei den sogenannten „Geisslerschen Röhren", das die Anwesenheit grösserer Luftmengen in der Röhre beweist. Schaltet man aber im anderen Falle, wo das Licht flackrig geworden und schliesslich ganz ausgeblieben ist, umgekehrt, so nimmt man ein nur sehr geringes blaues Licht-Phänomen wahr. Auf diese Weise erkennt man, dass das Vakuum in dieser Röhre allzuhoch geworden ist und zu wenig Luft sich in der Röhre befindet. In beiden Fällen ist die Röhre, so wie sie ist, unbrauchbar, aber einer Korrektur noch zugängig. Wenn das Vakuum zu niedrig geworden ist, so schalte man einfach umgekehrt. Es wird sich dann die Erscheinung des blauen

Lichtes immer mehr und mehr verringern, weil die Teile der Röhre die Luft wieder absorbieren. Das ist nach einigen Minuten erreicht und man muss sehr gut Acht darauf geben, dass die Absorption nicht mit zu grosser Energie geschehe. Auf diese Weise wird die Röhre wieder funktionstüchtig und bleibt es um so länger, je mehr man darauf bedacht ist, das Platinblech nicht zum Glühen kommen zu lassen, wofür man durch Verwendung der richtigen Menge des Stromes und der richtigen Hammerstellung Sorge trägt. Um der anderen Erscheinung, dem zu hohen Vakuum, Abhilfe zu schaffen, benutzt man einfach die Erwärmung. Mitunter genügt die Erwärmung der Hand, um den Schaden zu bessern, die Flamme eines Streichhölzchens; oder aber man muss mit der Spirituslampe kräftig so lange erwärmen, bis wieder eine Kathodenentladung in gewünschter Schönheit eintritt. Diese Erscheinung muss auch auf anderen Dingen als lediglich auf der Veränderung des Vakuums beruhen. Es kann sich um eine elektrische Ladungserscheinung des Glases handeln, das sich analog der Leydener Flasche ladet. In solch einem Falle ist nach der Empfehlung des Dr. Arnold Berliner ein wirklich gutes Mittel, die Kathodengegend mit einem Stück Staniolpapier zu belegen und von dort aus mit einem Draht nach der Gas- oder Wasserleitung abzuleiten. Röhren, die vorher auch durch Erwärmung nicht mehr zum Leuchten zu bringen waren, werden auf diese Weise oft noch zu guter Funktion gebracht. Ebenso empfiehlt er, die Kathodengegend mit einem Holzringe zu umgeben, der am centralen Ende etwas angefeuchtet ist. Auch dadurch würden diese elektrischen Ladungen des Glases vermindert und die obigen Erscheinungen aufgehoben. Hat eine Röhre ein zu hohes Vakuum angenommen, und hat man durch starkes Erwärmen wieder die Kathodenentladung in Gang gebracht, so dauert es gewöhnlich nur wenige Minuten, bis der frühere Zustand wiederkommt; dann verfahre man lieber folgendermassen: Man erwärme die Röhre sehr stark und schliesse so schnell wie möglich nach dem Erwärmen den Strom, den man mit möglichster Intensität die kathodische Entladung bewerkstelligen lässt. Man hat gewonnenes Spiel, wenn dabei das Platinblech zum Glühen gerät; dann lasse man es getrost eine oder zwei Minuten glühen und unter Glühen seine Luft

an das Vakuum abgeben. Es resultiert dann vielleicht ein zu niedriges Vakuum mit zu geringer Röntgen-Strahlenbildung, aber dieser Übelstand lässt sich ja durch umgekehrtes Schalten in einigen Sekunden beseitigen. Mit all diesen Manipulationen kommt man in den meisten Fällen zum Ziel. Ist das Vakuum gar zu hoch geworden, so dass auch durch Erwärmung gar nichts mehr erreicht würde, so fasse man sich in Geduld, und gönne der Röhre einige Tage, Wochen, Monate Ruhe. Es ist dann des öfteren die Lampe, die schon ausrangierungswert erschien, noch sehr gut zu gebrauchen. Die Lampen der Züricher Fabrik Hard haben zur Beseitigung dieses Übelstandes zwei Ansätze erhalten; der eine, welcher bloss einen dritten Pol darstellt, der mit der Kathode verbunden werden soll, um ein zu niedriges Vakuum wieder zu verbessern, ist ganz überflüssig; denn durch einfache umgekehrte Schaltung ist dieser Ansatz zu ersetzen. Der andere Ansatz aber bringt entschieden eine Verbesserung. Es befindet sich ein schwarzer fester Körper in cylindrischer Form darin, dessen Erwärmung zu einer Verminderung des Vakuums durch Gasabgabe führt. Dies erinnert an die Konstruktion jener Crookesschen Röhren, die in einem seitlichen Ansatz kohlensaures Kalium bargen, dessen Erwärmung dazu dienen sollte, das Vakuum der Crookesschen Röhre sogar soweit zu erniedrigen, dass sie das charakteristische Phänomen der Geisslerschen Röhren zu demonstrieren gestatten. Es sei noch zu erwähnen, dass das Glühen des Platinbleches im ersten Augenblicke mit sehr grosser Intensität der X-Strahlen einhergeht, um allmählich zur Verminderung der Beleuchtungsintensität zu führen.

Wenn es sich nun darum handelt, unter den von den einzelnen Firmen gelieferten Lampen eine Auswahl zu treffen, so ist eine ganze Reihe von Gesichtspunkten für die Würdigung der Lampen in Betracht zu ziehen. Es kommt in Frage: 1. die Intensität ihres Lichtes, 2. die Möglichkeit, die Intensität durch längere Zeit ungestört zu benutzen, 3. ihre Haltbarkeit und ihr Preis, 4. die Leichtigkeit ihrer Handhabung[1]).

[1]) Es kommt dabei auch auf die Absicht des Durchleuchtenden an. Chirurgen brauchen andere Röhren, als Internisten; ebenso bedarf man zur

Durch längeren Gebrauch sind mir vier Sorten von Lampen bekannt, die Lampen von Frister, von Richter, die der A. E. G. und die von Hard in Zürich. Die Intensität dieser Lampen — das gilt für alle Fabriken und alles was ich sonst von Lampen gesehen habe — ist bei den verschiedenen Exemplaren erheblich verschieden. Selbst die solidesten Fabrikate einer Fabrik schwanken sehr in ihrer Lichtstärke. Auch die Leuchtkraft der einzelnen Lampen ist während ihres Gebrauches natürlich sehr ungleich, wie sich das aus den vorhergehenden Mitteilungen ergiebt. Ich habe diese erwähnten Lampen photometriert, um über das Mass subjektiven Ermessens hinaus zu kommen. Dabei habe ich die höchste Leuchtkraft bei einem Exemplar der A. E. G. gefunden[1]), ebenso wie bei einer Fristerschen und Richterschen Röhre, während die Hardsche Lampe zurücksteht. Es ist also — die gleiche Intensität vorausgesetzt — nach einer Reihe von anderen Punkten die Wertigkeit der Lampen zu bestimmen. Die Intensität sehr guter A. E. G.-Lampen bleibt auch eine ziemliche Zeit erhalten. Ganz besonders ist das bei den Fristerschen Lampen und bei den Richterschen der Fall. Für das Arbeiten mit hochgespannten Strömen eignet sich ausserordentlich die Richtersche Lampe. Sie ist sauber gearbeitet, mit guten Polklappen versehen, die so weit auseinanderstehen, dass ihr Arrangement in jeder Stellung keine Mühe macht. Es wird nicht bei einiger Aufmerksamkeit vorkommen, dass Funken zwischen den Leitungsdrähten überschlagen, da ja dieselben weit genug auseinander stehen. Schwerer ist dies schon bei den Fristerschen Lampen, die überhaupt nicht für sehr hoch gespannte Ströme gearbeitet sind. Auch sind ihre Polkappen nicht so dauerhaft, wie die der Richterschen Röhren. Bei der

---

Schirmbetrachtung anderer Röhren, als zur Photographie. Gelb fluorescierende Lampen sind anscheinend zur Photographie geeigneter, als die grünfluorescierenden. Die Knochenbilder schwächer leuchtender Lampen — eventuell solcher mit leichtem Glühen des Platinbleches — sind deutlicher als die hellerer Lampen.

1) Die A. E. G. liefert jetzt ein neues Modell, dessen Lichtintensität die höchsten Grade erreicht (Grad 13) und das sehr handlich und für Durchleuchtungszwecke und für Photographie trefflich verwendbar ist. Richters neuestes Modell zeichnet sich durch leichtes Angehen aus, ist für Photographie sehr brauchbar, weniger für Durchleuchtung. Lichtintensität ca. 9 Grad.

Hardschen Lampe ist die Intensität mit ewigem Manipulieren ziemlich hoch zu erhalten. Ihre Haltbarkeit leidet aber sehr darunter, dass die Leitungsdrähte in Platinösen eingefügt werden müssen, die natürlich leicht zerreissen. Bei den Lampen der A.E.G. ist das technische Arrangement sehr schwierig wegen der ungeschickten Form der Röhren. Am wenigsten Schwierigkeiten macht die Richtersche Lampe, die sich auch vorzüglich bewährt, wenn es darauf ankommt, ein gleichmässiges Leuchten durch eine Stunde und länger zu erhalten. Es ist bei ihr eine merkwürdige Konstanz des Vakuums zu beobachten, und die Korrektur des Vakuums leicht zu erreichen. Das Glühen des Platinbleches ist bei der A. E. G.-Lampe und ganz besonders bei der Fristerschen Lampe störend. Fristersche Lampen aber, die in der Mehrzahl recht gut sind und gute A. E. G.-Lampen sind für Durchleuchtungszwecke sehr verwendbar. Wenn sich die photometrische Bestellung und Censur der Lampen[1]) einbürgert, so wird ja ein sehr gleichmässiges Arbeiten mit allen möglichen Fabrikaten denkbar sein, und dadurch die schwierige Lampenfrage sehr vereinfacht werden. Der niedrigste Preis zeichnet die A. E. G.-Lampen aus[2]), und für die gut funktionierenden Exemplare ist er sehr gering. Sehr preiswürdig für kleinere Induktorien sind die Fristerschen Lampen, aber trotz ihres hohen Preises von 25 Mk. sind die Richterschen Lampen wegen ihrer vorzüglichen Leistungsfähigkeit, wegen ihrer Dauerhaftigkeit und leichten Hantierung nach meinen Erfahrungen den anderen mindestens gleichwertig.

Der Fluorescenzschirm.

Die Herstellung der Schirme, die wohl früher gar mancher versucht hat, ist eine recht schwierige Sache, indem es sehr darauf ankommt, eine recht gleichmässige Bestreuung der Schirmflächen

[1]) Der Normalgrad, der eben eine annehmbare Leistung der Lampe bei der Schirmbetrachtung garantiert, ist der Grad 7 des oben beschriebenen Photometers.

[2]) Das neue Modell der A. E. G.-Lampen vermeidet alle oben erwähnten Übelstände, ist aber sehr viel theurer, trotzdem seiner guten Leistungen wegen preiswert zu nennen.

zu erreichen. Allen Schwierigkeiten hat Herr Kahlbaum durch eigne maschinelle Streu-Vorrichtungen abgeholfen. Seine Schirme stellen einen Karton[1]) dar, der von vier Holzleisten etwa 1 cm hoch überragt und umschlossen wird. Das Format des Kartons richtet sich nach den üblichen Plattengrössen aus unten zu erwähnenden Gründen. Als fluorescierende Substanz verwendet Kahlbaum ein vorzügliches Präparat von Baryumplatincyanür; das sonst ebenfalls empfohlene Kaliumplatincyanür haben seine Versuche als minder stark fluorescenzfähig offenbart. Die Bestreuung des Schirmes ist eine ausserordentlich gleichmässige und dichte. Nichtsdestoweniger ist die Bestreuung nicht imstande alle Röntgenstrahlen zu absorbieren. Es läge somit nahe, die Bestreuung, trotz des hohen Preises des Salzes behufs Erhöhung der Lichtstärke zu verdicken. Als ich mich aber mit diesem Wunsche an Herrn Kahlbaum wandte, erfuhr ich zu meiner grössten Verwunderung, dass nach seinen Versuchen gerade die von ihm geübte Bestreuungsdichte das Maximum von Leuchtkraft des Schirmes gewähre. Wenn man den Belag verdichtet, so ist man dadurch nicht imstande, etwa die Leuchtkraft des Schirmes zu verstärken, sondern im Gegenteil, die Leuchtkraft sinkt. Es ist dies nicht so ganz unverständlich, indem ja das fluorescierende Salz durchaus nicht ganz durchsichtig ist. Stellt man sich nun vor, dass die Bestreuung des Schirmes den grössten Teil der Röntgenstrahlen auffängt und von ihnen zum Leuchten erregt wird, dass nunmehr aber eine, sagen wir der bequemen Beweisführung wegen, zolldicke Schicht von Baryumplatincyanür darüber aufgetragen würde, so wird diese Schicht wie eine Scheibe einer undurchsichtigen oder fast undurchsichtigen Substanz von gleicher Dicke wirken, denn es ist nur für die alleruntersten Schichten anzunehmen, dass sie noch ein geringfügiges Leuchten zeigen, und dass die oberen Schichten sämtlich wohl als dichte Decke das Fluorescenzlicht aufheben, da ja diesem nicht mehr die mindeste Durchdringungskraft, wie den Röntgenstrahlen, innewohnt. So ist es verständlich,

1) Nach Prof. Bucka, Whatman-Papier.

dass es mit der Helle des Schirmes bei einer bestimmten Dichte der Bestreuung sein Bewenden hat. Denn jede dichtere Bestreuung muss eben das Leuchten des Schirmes beeinträchtigen.

Die Gesamtanordnung.

Das ganze Arrangement des Induktoriums wird sich zweckmässig folgendermassen gestalten[1]): Die Akkumulatoren stehen unterhalb eines Tisches, auf welchem sich das Induktorium befindet und werden so geschaltet, dass die langen Enden immer mit den kurzen Enden verbunden sind. Von einem kurzen Ende aus geht der Strom zu einem Fusskontakt, der sich in der Nähe, vor dem Lampenständer befindet. Von dort zu einem Rheostaten, von dem Rheostaten zum Umschalter, der eine dreifache Umschaltung ermöglicht. In der Mitte die Ausschaltung, links die Schaltung zu der einen Klemmschraube des Induktoriums und damit zur Lampe, rechts zum positiven Pole des Voltmeters, welcher irgendwo an der Wand hängt. Von dem linken Teile des Umschalters aus münden in die andere Klemmschraube des Induktors gleichzeitig zwei Drähte, der eine, welcher mit dem negativen Pole des Voltmeters verbunden ist, der andere, welcher mit dem langen Endteil der letzten Akkumulatorzelle die Verbindung herstellt. Die verwendeten Drähte mögen alle einen nicht zu kleinen Querschnitt des Kupferdrahtes haben und seien mit Seide, Wolle oder Gummi isoliert; man kann dazu auch die dickeren Sorten der zu Haustelegraphenleitungen benutzten Drähte verwenden. Von den Polstangen aus gehen zur Lampe die Bleikabel, welche zweckmässig noch in eng anliegenden Glasröhren eingeschlossen sind. Den Umschalter des Induktoriums stelle man so, dass die Lampe, wenn alle Verbindungen geschlossen sind, richtig funktioniert und belasse ihn dauernd in dieser Stellung. Es ist dabei darauf acht zu geben, dass der Umschalter sowohl wie der Fusskontakt in der Nähe des Beobachtenden sich befinden, also in der Nähe und vor der Lampe. Man verzichte nicht auf den Fusskontakt, da ja die Einrichtung so

[1]) Anm.: Es ist dabei noch nicht auf Vorkehrungen zur Entfernung des Ozons Rücksicht genommen.

getroffen sein soll, dass der Untersuchende ohne jede Hilfe zu arbeiten imstande sei. Hat es doch seine grossen Misslichkeiten, auf die Hilfe eines Dieners bei der Untersuchung weiblicher Patienten angewiesen zu sein. Wenn man bei der Beobachtung des Patienten mit der einen Hand den Schirm zu halten hat, mit der anderen Hand etwa eine Sonde regieren soll, oder die Stellung des Patienten korrigiert, so ist der Fusskontakt eine grosse Hilfe. Bedarf man seiner nicht, weil man die Hand zum Einschalten am Umschalter frei hat, so kann man ihn ja durch einen Riegel oder ein Gewicht schliessen. Das Untersuchungszimmer muss durch Jalousien und dichte Rouleaux maximal verdunkelt werden können[1]). Die Schaltung zum Voltmeter benutzt man vor jedem Versuch einen Moment, um festzustellen, dass die Akkumulatoren noch in voller Ordnung sind, jedenfalls aber vor einer Photographie.

Die photographische Platte.

Die zur Verwendung kommenden Platten müssen natürlich der Grösse der aufzunehmenden Gegenstände entsprechend gewählt werden und es ist sicherlich zu empfehlen, nicht allzusehr mit der Plattengrösse zu sparen. Man darf nicht übersehen, dass ein gefälliger arrangiertes Bild besser wirkt und dadurch höheres Interesse selbst bei dem Autor erweckt. Es arrangiert sich auch auf der grösseren Platte alles bequemer. Für Photographien der Hand genügen 13 × 18 Platten, ebenso für die Photographie des Fusses und allenfalls für die des Kopfes. Für den Unterschenkel und Oberschenkel empfiehlt es sich schon Platten in der Grösse 34 × 39 zu nehmen, ebenso für Oberarm und Unterarm. Für letz-

---

[1]) Anm. Auf dem Prospekt von Kohl in Chemnitz ist ein Schaltbrett angegeben, dessen man wohl leicht entraten kann. Jedenfalls ist aber das Arrangement des Schaltbrettes ganz hinten, wo das Induktorium sich befindet, durchaus unzweckmässig. Ebenso ist ein Arrangement der Art, dass von den Akkumulatoren, die zum Betriebe des Induktors dienen, auch eine elektrische Lampe in Gang gesetzt werden kann, wenn die Röntgenlampe nicht gebraucht wird, zwar sehr elegant, aber deswegen unzweckmässig, weil ja so die Akkumulatoren viel mehr in Anspruch genommen werden.

teren kann man auch mit einer kleineren Nummer 24×30 auskommen. Für die Aufnahme von Brust- und Bauchorganen genügt es auch bei erwachsenen grossen Personen Platten von 34×39 zu nehmen, und nur in seltenen Fällen wird die Aufnahme von Brust- oder Bauchorganen grössere Platten erfordern. Es ist nicht überflüssig hervorzuheben, dass man ängstlich Sorge tragen muss, dass auch sicher alles, was man wünscht, auf die Platte kommt. Dies ist besonders für die obere Thoraxapertur und für das unterste Beckenende zu berücksichtigen. Die Wahl der Platte ist so zu treffen, dass man sicher ist, gut gegossene zu haben; denn bei den grossen Platten ist es leider nicht selten, dass viele Fehler in solchen vorkommen. Der Bezug der Platten von den renommiertesten Firmen, wie Schleussner, Unger und Hoffmann, Perutz dürfte davor am meisten schützen. Man bevorzugt von den Erfahrungen der Photographen mit Sonnenlicht ausgehend, möglichst empfindliche Platten. Doch ist dies immerhin zweifelhaft, da man auch mit sehr unempfindlichen Platten sehr gute Resultate erzielt hat. Ich habe mit Vorteil immer eine sehr empfindliche Schleussner Platte, von sorgfältig gegossener Emulsion benutzt, die ich durch Vermittlung eines vielbeschäftigten und demgemäss viel konsumierenden Photographen immer in frischer Lieferung erhielt. Die Platte wird zum Gebrauche in schwarzes, stichfreies Photographenpapier eingewickelt, wobei darauf zu achten ist, dass auf der Schichtseite das Papier ohne Bug, ohne Kante glatt liegt. Denn derartige Verschiedenheiten in der Papierdicke können sich im Bilde doch einmal ausdrücken. Es genügt eine einfache Schicht von Papier, doch muss man sich vor der Verwendung überzeugen, dass besonders an den Ecken das Papier vollständig fest ist, und man muss verhüten, dass etwa durch starke Zerrung am Papier die Ecken durchgerissen werden. Zwischen Papier und die Versuchsperson wird ein Pergamentpapier in der ganzen Ausdehnung der Platte geschoben, um die Platte vor Durchfeuchtung zu schützen. Statt der Platte kann man natürlich auch Celluloid-Films benutzen.[1])

[1]) Nach vielfachen Versuchen halte ich die Aufnahme auf Platten für besser, als auf Films oder Negativpapieren — empfindlichen oder unempfindlichen. Die

Verstärkung der Röntgenstrahlen.

Ganz anders ist zu verfahren, wenn man mit den sogenannten Verstärkungsmitteln für Röntgenstrahlen arbeiten will. Es ist alsdann die Aufgabe eine wesentlich andere. Es handelt sich dann nicht mehr darum, die Röntgenstrahlen auf das Bromsilber der Platten einwirken zu lassen, sondern vielmehr von dem Fluorescenzbilde einen Abdruck auf der Platte zu erhalten. Besonders geeignet sind dazu die ausgezeichneten Schirme, die Herr Kahlbaum gerade in Rücksicht auf diesen Zweck so ausgestattet hat, wie sie von ihm zu beziehen sind. Der viereckige Raum, der die Schirme umgiebt und überragt, soll die photographische Platte umschliessen, die mit ihrer Schichtseite auf die Schichtseite des Schirmes gelegt werden soll. Zu diesem Behufe haben die Schirme eben die Grössen der gangbaren Plattenformate. Es würde sich dann das Arrangement so gestalten, dass der zu photographierende Körper auf die Pappseite des Schirmes gelegt würde, unter den Schirm die photographische Platte ohne Einwickelung und in der entsprechenden Stellung oberhalb des Objekts die Lampe angebracht würde. Da das Fluorescenzlicht des Schirmes intensiver auf die Bromsilbermoleküle einwirken soll als die Röntgenstrahlen selbst, so soll dadurch eine Abkürzung des photographischen Verfahrens gewonnen werden. Eine Variation dieses Verfahrens tritt ein, wenn man die Eigenschaften des grobkörnigen Flussspates benutzt, ebenfalls durch die Röntgenstrahlen zu lebhafter Fluorescenz erregt zu werden. Da es kaum möglich ist, eine grosse Scheibe von Flussspat in gleichmässiger Qualität zu erhalten, ist man darauf angewiesen, den Flussspat in gröberer oder feinerer Pulverisierung zu verwenden. Natürlich kann man das Pulver nicht auf die glatte Seite der Platte aufstreuen, sondern nur auf der Glasseite. Man würde dann die Schichtseite zu unterst, dann die Glasscheibe, dann die Flussspatpulverschicht, dann das Objekt anordnen. Es müssten dann die Fluorescenzstrahlen des Flussspates das Glas durchdringen, bevor sie auf die Schichtseite

---

photographischen Platten fluorescieren selbst im Röntgenlichte und es ist nicht unmöglich, dass diese Fluorescenz beim Zustandekommen des Bildes mithilft. Jedesfalls sind die Bilder auf Platten schärfer als auf Papieren.

einwirkten. Den Fluorescenzstrahlen selbst wird nun das Glas keine Schwierigkeiten im Durchdringen bieten, denn die Fluorescenzstrahlen passieren Glas wie das Sonnenlicht; wohl aber wird derjenige Teil der Röntgenstrahlen, welcher der Umwandlung in Fluorescenzlicht im Flussspat entgangen ist, zu einem beträchtlichen Prozentsatz von dem Glase zurückgehalten werden. Da nun für beide, Fluorescenz- wie Röntgenstrahlen, eine dünne durchsichtige Celluloidschicht kein wesentliches Hindernis bietet, so ist die von Eder und Valenta benutzte Variation bei derartigen Photographien statt der Glasplatten Celluloid-films zu benutzen, wohl gerechtfertigt. Ich selbst habe es immer vorgezogen, lieber länger zu exponieren[1]) und die Platte unmittelbar unter dem zu photographierenden Objekte anzuordnen, weil dadurch eine grössere Schärfe des Bildes zu erwarten ist.

Die Centrierung der Lampe.

Eine ausnehmende Sorgfalt erfordert die Aufstellung der Lampe. Es ist selbstverständlich, dass, je näher die Lampe dem zu photographierenden Objekte gebracht wird, desto grösser die Menge des durchdringenden Lichtes ist. Dies kann aber nicht der einzige bestimmende Faktor sein. Wir müssen uns klar machen, dass wir es hier mit einer Lichtquelle zu thun haben, welche uns nicht parallele Strahlen entsendet, wie die Sonnenscheibe, sondern dass wir eine annähernd punktförmige Lichtquelle haben, von welcher aus ein Stück divergierender Lichtkugel sich verbreitet. Wir haben hier auch nicht das reflektierte Licht wie bei der Sonnenphotographie, sondern wir haben hier ja nur Schattenbilder zu erzielen. Diese Schattenbilder sind für uns umso richtiger, je genauer sie an Form und Grösse dem Schatten spendenden Objekte gleichen. Der Schattenriss wird aber umso mehr vergrössert, je näher die Lichtquelle dem Schatten erzeugenden Gegenstande gerückt ist. Selbstverständlich büsst die Lampe mit der grösseren Entfernung aber leider auch

[1]) Zumal da ich mich in mehreren Versuchen nicht von der verstärkenden und demgemäs abkürzenden Wirkung dieser Verstärkungsmittel überzeugen konnte.

sehr an Helligkeit ein und es bleibt nichts übrig als den Mittelweg zwischen diesen beiden Schwierigkeiten zu wählen. Es hat sich mir durch die Erfahrung bewährt, die Lampe derart zu der photographischen Platte zu stellen, dass ihr Platinblech 55—65 cm abstand. Die Beleuchtungszeit wird dadurch verlängert, aber die Schärfe der gewonnenen Bilder ist eine wünschenswert grosse. Die Einstellung der Lampe muss, wie oben erwähnt wurde, durch ein sehr festes Stativ gegen jede, auch minimale Verschiebung gesichert sein und muss eine gegenüber dem zu photographierenden Objekte genauest centrierte sein. Man erreicht das in der Art, dass das Platinblech zunächst genau horizontal gestellt wird und mit seiner Längsrichtung in der Medianebene des Objektes sich befindet. Der Mittelpunkt des Bleches muss senkrecht über dem Mittelpunkt der zu photographierenden Region liegen. Wenn es sich also darum handelt ein Ellbogengelenk aufzunehmen, so muss die Mitte des Platinbleches über der Mitte des Gelenkes sich befinden; wenn der zu photographierende Gegenstand das Herz ist, so muss das Centrum des Platinbleches etwa in der Höhe des sechsten Brustwirbeldornfortsatzes sich befinden; will man ein Aneurysma wiedergeben, welches oben am Arcus aortae sich befindet, so muss natürlich etwa auf den dritten Brustwirbel eingestellt werden u. s. w. Dieser Punkt ist von grosser Bedeutung; denn wollte man etwa mit letzterer Einstellung ein Herz photographieren, so würde sich eine ganz verzerrte Figur ergeben. Das Herz würde in der Richtung von oben nach unten abnorm verlängert erscheinen. Man braucht dies nur zu studieren, indem man das leicht zu kontrollierende Bild der Lungen im Schirm ansieht, wenn die Lampe etwa über der Höhe der Spina scapulae befestigt ist, oder wenn sie am 12. Brustwirbel steht. Im letzteren Falle drängen sich die Lungen auf die Länge weniger Centimeter zusammen, während sie im ersteren Falle mindestens ein einhalb mal so lang als normal erscheinen. Man muss in jedem einzelnen Falle von der zu erwartenden Verschiebung sich die genaueste Rechenschaft geben, um sie da, wo sie störend wirkt, auszuschalten, und da, wo man sie braucht, benutzen zu können.

Die Expositionszeit.

Es ist leicht verständlich, dass man, da die Objekte lebende sind, die noch oft in unbequemen Stellungen verharren sollen, sehr darauf bedacht ist, die Expositionszeit so kurz wie möglich zu wählen; aber diese Rücksicht darf nicht die wesentlich bestimmende sein. Gut Ding will eben Weile haben, und so auch die Röntgen-Photographie. Freilich ist es möglich, unter Abkürzung der Expositionszeit gewissen Absichten zu genügen, ohne dass man zugleich die Aufgabe erfüllt, ein möglichst vortreffliches Skiagramm herzustellen; wenn wir z. B. die Absicht haben, ein Projektil in der Mittelhand photographisch zu fixieren, so brauchen wir nicht zugleich ein feines Detailbild der Knochenstruktur der Mittelhand; aber im grossen Ganzen wird immer die alte Erfahrung massgebend sein, dass eine sorgfältige Wiedergabe, obwohl sie das längere Verfahren erfordert, doch die kürzeste Manipulation ist. Und wenn es auch möglich ist, dem oben erwähnten Zwecke in einer Minute Expositionszeit zu genügen, so ist es doch meist gut, die normale Zeit lang die Hand zu exponieren. Diese beträgt etwa sechs Minuten. Ein gutes Bild des Unterarmes kann man nicht unter zwanzig Minuten erwarten, wenn es sich nicht um sehr dünne Ärmchen handelt. Die folgenden Beleuchtungszeiten sind zu beziehen auf die Organe von mittelgut genährten Männern, und es ergiebt sich da als Norm: Oberarm einschliesslich des Humerus, Kopf mindestens 30 Minuten, Fuss 25 Minuten, ebenso Knie. Normale Unterschenkel 30 Minuten. Die durchschnittliche Zeit für die Photographie des Oberschenkels wird 40 Minuten betragen, Becken ca. 50 Minuten. Brustorgane ebenfalls ca. 50 Minuten. Daraus ersieht man, dass es immerhin noch beträchtlicher Geduld von seiten des Patienten wie von seiten des Experimentierenden bedarf, um auf gute Resultate zu rechnen.

Nachtrag: Diese Expositionszeiten sind in der allerletzten Zeit durch die Ausgabe neuer Lampenmodelle durch Richter und besonders durch die Allgemeine Elektricitäts-Gesellschaft wesentlich verkürzt worden. Es ist jetzt kaum die Hälfte der oben angegebenen Zeiten erforderlich. Insbesondere kann man Knochenbilder des Beckens und des Thorax in wenigen Minuten herstellen. Immerhin ist für

die Organe der Bauchhöhle eine längere Aufnahme empfehlenswert, sodass als Mittel 20—30 Minuten auch jetzt noch zu exponieren ist. Einen Nachtheil haben freilich diese kurzen Expositionszeiten: man erzielt selten kontrastreiche Platten, gewöhnlich ist das Resultat ein flaues Negativ. Doch reicht selbst ein solches zur Diagnose oft aus, wenn auch nicht zur Demonstration.

Die Aufnahme der Photographie.

Nehmen wir nun an, dass es sich darum handelt das Herz eines Patienten zu photographieren und besprechen wir, was für Massnahmen wohl zu treffen sind, um ein möglichst vorzügliches Bild zu erreichen. Der Apparat sei in vorzüglichem Stande, die Akkumulatoren nach Ausweis des Voltmeters mit sicher ausreichender Ladung versehen. Es sei eine Platte 34 × 39 einer bekannt guten Emulsion, in schwarzes Papier eingehüllt, vorrätig, und werde im Nebenzimmer durch Mauerwerk geschützt aufbewahrt. Nun bringe man zunächst den Patienten und die Lampe in die geeignete Stellung. Der Patient wird mit der Brustseite auf einen Tisch gelegt, unter seine Unterschenkel lege man ein hohes Kissen, der Kopf überrage die Tischkante, und mit der Stirn liege er auf einem feststehenden Tischchen, welches ein genügend festes Polster unverrückbar fest als Widerlager bietet. Der Tisch selbst sei mit einer dichten, straffen Decke überdeckt, etwa einem kurz geschorenen Teppich. Eine Holzplatte von $^3/_4$ cm Dicke und der Grösse der Platte lege man dem Patienten unter die Brust, so dass der Rand der Platte noch über das Jugulum hinaus zu liegen kommt. Die Arme des Patienten werden dem Körper entlang gelegt, besser nicht nach vorn gestreckt, weil durch das Nachvornstrecken der Arme die Gegend der oberen Thoraxapertur von der Platte abgehoben wird. Alsdann wird die Lampe so über der Medianebene des Patienten angebracht, dass das Platinblech horizontal und mit seiner Längsachse in seiner Medianebene sich befindet, genau über dem sechsten Brustwirbeldornfortsatz eingestellt ist, auf eine Höhe von ca. 65 cm über der Platte. Man trete auf eine genügend hohe Unterlage, so dass man seine Augen senkrecht über das Platinblech bringen kann, und benutze jedes Hilfsmittel, um eine recht genaue Centrierung zustande zu

bringen. Man visiere noch von hinten, von der Fussgegend des Patienten her, dass auch die ganze Lampe sich in der Medianebene des Patienten befindet. Dann sorge man dafür, dass die Holzplatte tadellos mitten unter der Lampe liegt und schliesse den Strom. Dabei kontrolliert man, dass nicht etwa nach dem Stativ oder den Leitungen zu Funken überschlagen, dass die Lampe tadellos funktioniert. Schon vorher, bevor man den Patienten in die unbequeme Lage gebracht hat, hat man die notwendige Zahl der einzuschaltenden Akkumulatoren sowie die Stellung des Hammers und des Rheostaten festgestellt. Nunmehr schalte man aus und hole die Platte. Die Platte wird erst im Dunkelzimmer schnell geprüft, ob die Schichtseite oben ist, ob alle Ecken gut verwahrt sind und die Enden des Papiers dicht angedrückt sind, damit nicht etwa die Glasscheibe hohl liege. Ein der Grösse der Platte entsprechendes Pergamentpapier wird sofort darüber gelegt und nun unter geringem Heben des Patienten, Platte und Pergamentpapier auf die Holzunterlage gelegt. Der Patient lässt sich vorsichtig nieder; noch einmal wird schnell die Stellung der Lampe kontrolliert und eventuell der Patient ein wenig nach links oder rechts unter Erheben dirigiert, und alsdann beginnt die Beleuchtung.

Von Zeit zu Zeit kontrolliert man den Gang des Hammers und die Intensität des Lichtes mit Hilfe des Schirmbildes der Hand, das man etwa in einem Meter Entfernung nach schräg unten von der Lampe oder unter dem Tisch aufnimmt. Ist alles in gutem Gange, so wird man doch bei mancher Aufnahme einmal oder einigemal die Hammerstellung, die Stellung der Kontaktflächen, die übrigens am besten durch ein paar Feilenstriche immer frisch geschliffen sind, verändern müssen. Ist auf diese Weise die Beleuchtung beendet, so entfernt man schnell die Lampe, hilft dem Patienten, der sich vorsichtig erheben muss[1]), aus seiner unbequemen Lage und verwahre die Platte im dunklen Zimmer, wenn der Patient wieder angekleidet ist. Denn obwohl Röntgenstrahlen alle Kleider durchdringen, so ist doch die Entfernung aller Kleider geboten, damit nicht unnütze

[1]) Am besten hebt man den Patienten selbst von der Platte in die Höhe, denn gerade beim Erheben wird noch leicht die Platte zerdrückt.

Hindernisse die Beleuchtungszeit verlängern und nicht etwa Tuchgewebe etc. auf der Platte erscheinen. Dann beginne die Entwickelung der Platte.

Die Entwickelung.

Für den Amateur-Photographen und ein solcher ist ja doch immer der ärztliche Experimentator, ist es schon eine gewisse Schwierigkeit sich auf die Handhabung der grossen Platte einzurichten. Bekanntlich muss man recht acht geben, dass die entwickelnden Flüssigkeiten gleichmässig über die Platte gegossen werden, damit nicht etwa ein Entwickler-Strich oder Fleck entsteht. Da die photographischen Lehrbücher nicht alle solche Winke enthalten, so sei hier angegeben, wie man zweckmässig den Entwickler über die grosse Platte giesst. Man verwendet ein Gefäss mit weiter Öffnung und die nötige Flüssigkeit, für die 34×39 Platte 250 bis 300 ccm. Man halte mit der linken Hand die linke Ecke der Schale hoch und giesse von der linken Ecke aus an der höheren Kante entlang ziehend den Entwickler über die ganze Schicht in ziemlich raschem Tempo. Wenn man an der rechten Ecke angekommen ist, senke man schnell die Schale grade nach links unten, so dass die zurückflutende Welle die ganze Platte bespült. Es ist notwendig, diesen Griff herauszuhaben, damit man nicht durch diesen kleinen Fehler soviel Öl und Mühe verliere. Die Entwickelung geschehe ungefähr nach den Grundsätzen der Sonnenlichtphotographen. Doch hüte man sich unnütz lange zu entwickeln. Es giebt bei der Photographie mit X-Strahlen fast nur unterexponierte Platten, die man natürlich geneigt ist, möglichst zu quälen. Wie bekannt, kommt aber bei dem Quälen der Platte nichts heraus, sondern vielmehr etwas hinein, nämlich Schleier, und so beendet man denn die Entwickelung, sowie ein Schleirigwerden der Platte zu befürchten ist. Zwar ist bei der immerhin stark ausgeprägten Natur der Objekte der Schleier gewöhnlich nicht von Belang, aber verbessern kann er das Bild in keiner Weise.

Die Wahl des Entwicklers ist wohl nicht ganz gleichgültig. Da es sich eben um unterexponierte Bilder handelt, wird

man hart entwickelnden Substanzen den Vorzug geben und solchen, welche eine kräftige Deckung erzielen. Dies thut in erster Reihe wohl das Hydrochinon, welches sowohl hart entwickelt, als stark deckt.

Betreffs der Entwicklung feinerer Details empfiehlt sich sehr das Eikonogen, und man könnte vielleicht mit einer Mischung von Hydrochinon und Eikonogen die feinste Entwickelung doch mit einer gewissen Härte und Deckung der Tiefen verwenden. Tritt kein Schleier ein, so entwickelt man ruhig soweit, bis das Bild auf der anderen Seite zu kommen beginnt und die weissen Randpartieen sich schwärzen. Die nachherige Behandlung wird sich dadurch von den Sonnenlichtphotographien unterscheiden, dass man oft ein Verstärkungsverfahren brauchen wird. Doch ist auch dies vorsichtig zu handhaben, denn ein unterexponiertes Bild wird durch Verstärkung selten verbessert. Die weitere Behandlung des Bildes ist die des Sonnenlichtbildes. Man kann von den verschiedenen Druckpapieren aber nicht etwa alle benutzen, so z. B. eignen sich Bromsilberpapier und Platinpapier oder Pigmentpapier nicht für Röntgenbilder, indem das Objekt gewissermassen tief einsinkt, während Celloidin- und Albumin-Papier die geborenen Sorten für den Druck des Röntgenstrahlennegativs sind.

Die Indikation der Photographie.

Wann ist es denn an der Zeit, eine Photographie zu machen? Das ist eine notwendig zu beantwortende Frage. Denn wenn man über die erste Übungszeit hinaus ist, so wird man bei den grossen Mühen, die die Photographie verursacht, sich bei jeder einzelnen diese Frage vorlegen. Man kann sie gewiss nur dahin beantworten: die Photographie dient dazu, dasjenige zu sehen, zu dessen Erkenntnis das Schirmbild nicht ausreicht. Ein zweiter Zweck ist der der Demonstration, wenn man die Absicht hat ein besonderes Objekt zu fixieren, um es jederzeit demonstrieren zu können.

Wenn man einen Gegenstand im Schirmbilde überhaupt scharf erkennen kann, so möge man ja nicht glauben, dass durch die Photographie eine Aufklärung zu gewinnen sei. Im Gegenteil; das Schirmbild, das in den verschiedensten Stellungen aufgenommen

werden kann, gestattet viel sichere und deutlichere Schlüsse als das Photogramm, zumal da das Photogramm oft genug von zu vielen oder zu schwer berechnenden Kleinigkeiten abhängig ist. Es ist recht schwer z. B. in denjenigen Fällen, bei denen gewisse Objekte nur in schwieriger Stellung gesehen werden können (bei Schrägstellung in gewissen Winkeln) die Lampe so einzustellen, dass auf der photographischen Platte ein günstiges Bild des gesuchten Objektes erscheint, und man möge nur die Sicherstellung des Urteils lieber durch die Betrachtung des Schirmbildes zu erreichen suchen.

Weiterhin handelt es sich aber um die Frage, ob nicht durch die Photographie noch mehr an manchen Stellen gesehen werden könne, als auf dem Schirm. Ist der Gegenstand, um den es sich handelt, nur andeutungsweise erkennbar, dann ist die Photographie das geeignete Mittel, Aufklärung zu verschaffen. Nehmen wir an, dass es sich darum handle, eine Flintenkugel im Gehirn aufzufinden, die nur einen ganz undeutlichen Schatten auf dem Bilde hervorruft, so wird man auf dem Photogramm einen tiefen und scharfen Schatten erhalten können. Es ist ferner möglich, z. B. die Nieren, die man auf dem Schirm vielleicht gar nicht sieht, photographisch zu erkennen und so die Diagnose Wanderniere etc. auszugestalten. Setzen wir den Fall, dass es sich bei einem fraglichen Tumor des Abdomens darum handelte, die Diagnose Wanderniere auszuschliessen, so wird natürlich eine Photographie, welche beide Nieren abbildet, dazu sehr geeignet sein. Man wird auf solche Weise auch dann noch diagnostische Anhaltspunkte zu gewinnen hoffen dürfen, wo die Schirmbetrachtung allein versagt.

Die Röntgenstrahlen und das Auge.

Dass die Röntgenstrahlen von normalen Augen unter normalen Verhältnissen nicht wahrgenommen werden, ist eine Thatsache, die nicht von allen Untersuchern zugegeben wird. So behauptet Brandes, dass ihm und verschiedenen anderen Personen die Strahlen sichtbar gewesen seien, die von einer kräftig leuchtenden Lampe ausgingen. Die Versuchsanordnung, die er angiebt, war derartig, dass er Versuchspersonen in ein Papprohr hineinbrachte, in welchem keinerlei Helligkeit anderer Lichtquellen, selbst nicht einer elektrischen Bogenlampe, empfunden werden konnte. In diesem Rohr hätten die Versuchspersonen die Röntgenstrahlen wahrgenommen, die durch das Papprohr hindurchgedrungen wären. Wurde vor das Auge eine Brille mit Bleiplatten gesetzt, so ergab sich, dass an den peripheren Stellen zwischen Brillenplatten und Orbita die Röntgenstrahlen durchdrangen, während sie das nicht durch ein centrales Loch in den Bleiplatten vermochten; Brandes schliesst daraus, dass an den Stellen, wo die Röntgenstrahlen nur die Sklera zu durchdringen haben, um sofort die Netzhaut zu erreichen, also an der Peripherie des Auges eine Wahrnehmung stattfände. Ausserdem hat ein Mädchen, welches keine Linse hatte, die Röntgenstrahlen auf dem Auge, auf dem die Linse extrahiert war, wahrgenommen, während sie auf dem anderen Auge mit Nachstar keine Wahrnehmung gehabt hätte. Diese letzte Thatsache spricht ja in hohem Masse gegen die Zuverlässigkeit der ersten Beobachtung; denn warum sollte dann das Mädchen auf dem linsenlosen

Auge die peripherisch eintretenden Röntgenstrahlen besser gesehen haben, als auf dem Auge, dessen Linse erhalten war? Es ist selbstverständlich, dass der Weg durch die Sklera zur Netzhaut in beiden Augen in gleicher Weise offen gewesen ist. Wie weit in seinen Beobachtungen die Autosuggestion, die doch hierbei die grösste Rolle spielen kann, ausgeschlossen gewesen ist, ist leider aus seiner Publikation nicht zu ersehen. Ich habe zusammen mit Herrn Professor Hermann Cohn und Herrn Dr. Crzellitzer, Assistenten an der kgl. Augenklinik hier, Versuche über diese Frage angestellt. Ich selbst war völlig ausser stande, das geringste von Röntgenstrahlen wahrzunehmen. Da es sich aber vielleicht bei einer ausgeruhten Netzhaut ergeben konnte, dass man doch Röntgenstrahlen wahrnehmen würde, unterzog sich Herr Dr. Crzellitzer der Pein, mit zugebundenen Augen drei Stunden lang im dunklen Zimmer sich aufzuhalten. Auch nach dieser Tortur war keine Spur von Wahrnehmung von Röntgenstrahlen, trotz der Verwendung von Lampen grösster Intensität. Selbstverständlich wurde hierbei Vorsorge getroffen, dass die untersuchte Person keine Ahnung davon hatte, ob die Lampe eingeschaltet war oder nicht, oder wo die Lampe sich befände. Herr Professor Cohn wie Herr Dr. Crzellitzer nahmen beide Gelegenheit, eine Reihe aphakischer Personen zu untersuchen, von denen auch nicht eine einzige die geringste Wahrnehmung von Röntgenstrahlen hatte. Zusammen mit Herrn Professor Cohn machte ich noch eine Untersuchung über die Wahrnehmbarkeit der Röntgenstrahlen durch Blinde, und zwar durch Blinde mit atrophischer Netzhaut. Wie das vorauszusehen war, kam durch die Röntgenstrahlen nicht die geringste Empfindung zustande. Denn da, wo die Nervenelemente zerstört sind, ist eben ein Sehen von vornherein ausgeschlossen.

Die Verhältnisse liegen ja so, dass wir zweierlei Faktoren zu berücksichtigen haben, die Wirkung der Röntgenstrahlen und die der hochgespannten Ströme. Dass die Röntgenstrahlen, selbst wenn sie eine Fluorescenz im Augenhintergrund erregten, nicht imstande sind, eine atrophische Netzhaut mit diesem Fluorescenzlicht zu erregen, ist selbstverständlich. Dass sie das Sehcentrum ebensowenig erregen können, ergaben die mangelnden Lichterscheinungen Gesunder;

dass dies eventuell die hochgespannten Ströme, die bei der Durchleuchtung sich über den ganzen Menschen ergiessen, thun könnten, war nicht ausgeschlossen. Immerhin aber tritt etwas Derartiges nicht ein. Aus den geschilderten Beobachtungen geht hervor, dass erstens die Linse nicht der Grund ist, weswegen die Röntgenstrahlen nicht vom Auge wahrgenommen werden — es ist übrigens das Auge ohne weiteres leicht zu durchleuchten — zweitens dass die normale Netzhaut die Röntgenstrahlen nicht wahrnimmt, und erst recht nicht die atrophische Netzhaut.

Es war noch eine schwache Hoffnung, die Röntgenstrahlen mit ihrem Durchleuchtungsvermögen in denjenigen Fällen zu benutzen, in denen die Personen, weil die Augenmedien sehr getrübt sind, blind sind. Es war durchaus anzunehmen, dass diese trüben Medien die Röntgenstrahlen durchliessen. Würde man z. B. imstande sein, dicht vor die Netzhaut eine Schicht fluorescierender Substanz zu bringen, so würde diese Substanz von den Röntgenstrahlen sicher erregt werden und die Rolle eines Schirmes spielen, auf dem sich gewisse Gegenstände in der Grösse der Netzhaut abbilden könnten. Freilich würde der ganze optische Apparat des Auges für das Zustandekommen des Bildes bedeutungslos sein. Man würde nicht etwa darauf zu rechnen haben, dass die Linse und Hornhaut für die Röntgenstrahlen, die ja unbrechbar sind, eine dioptrische Bedeutung haben könnten. Es wäre immerhin ein kleiner Gewinn, der auf diese Weise erzielt werden könnte, aber das Auge verträgt ja eine solche Einspritzung gewiss nicht. Etwas wäre allenfalls möglich; es könnte der Versuch gemacht werden, diese Substanz in den Glaskörper einzubringen, wenn man die Substanz in einen feinen kreisscheibenförmigen Glastrog einschliesst, der etwa 2 mm dick und 1 cm gross ist. Ein solcher Körper, der tadellos desinfiziert werden könnte, dürfte vielleicht zu der entfernten Hoffnung berechtigen, dass er in den Glaskörper eingebracht, analog den Leberschen Versuchen einheilen könnte. Doch ist es viel wahrscheinlicher, dass dieser Fremdkörper eine enorme Entzündung des Auges hervorrufen würde; und gegenüber dieser Gefahr kann

der kleine Vorteil durch Röntgenlicht Gegenstände von der Grösse etwa 1/2 cm, wenn sie undurchlässig für Röntgenstrahlen sind, zu sehen, nicht in Betracht kommen. Man kann sich übrigens überzeugen, wenn man ein solches Plättchen in einem Tierauge in die vordere Kammer bringt, oder hinten an die Netzhaut einschiebt, dass man dann ein ungefähres Bild eines dicht vor die Augen gehaltenen kleinen Metallgegenstandes sieht. Theoretisch ist damit schon erwiesen, dass die Linse Röntgenstrahlen sehr wohl durchlässt, denn die Röntgenstrahlen passieren bei der letzten Versuchsanordnung Hornhaut, vordere Kammer, Linse, Glaskörper und erzeugen in dem kleinen Fluorescenzschirmchen eine deutliche sichtbare Fluorescenz.

So ist von der schönen Hoffnung, die durch Zeitungsnachrichten über Versuche Edisons mit Röntgenstrahlen Blinde sehend zu machen erregt wurde, nichts übrig geblieben. Und so erfindungsreich der Kopf des Amerikaners auch sein mag, es bleibt unmöglich, dass mit Röntgenstrahlen durch Netzhautatrophie Erblindete je sehend würden, und es bleibt ausserordentlich unwahrscheinlich, dass mit dieser Hilfe Leute mit trüben Augenmedien, selbst die geringfügigen Erfolge erreichen könnten, die sie etwa auf dem oben angedeuteten höchst gefährlichen oder einem anderen noch auszudenkenden Wege erreichen könnten.

WELLCOME LIBRARY INSTITUTE

Tafel I.

Tafel I.

Brandherd in der rechten Lunge.

(Vergl. S. 29.)

29jähriger Mann. Aufnahme in Rückenlage; Lampenabstand 65 cm median von der Platte; Expositionsdauer 70 Minuten. (Pat. lag leider auf der Glasseite der Platte, so dass rechts und links umgekehrt sind: rechts auf dem Bilde ist die linke Seite des Patienten.)

Im rechten Unterlappen (im Bilde links) sieht man einen ziemlich tiefen Schatten sich durch drei Interkostalräume hindurch erstrecken; dies ist der Brandherd. Auf der linken Seite ist der Herzschatten verwaschen, wie das bei Rückenaufnahmen immer auftritt.

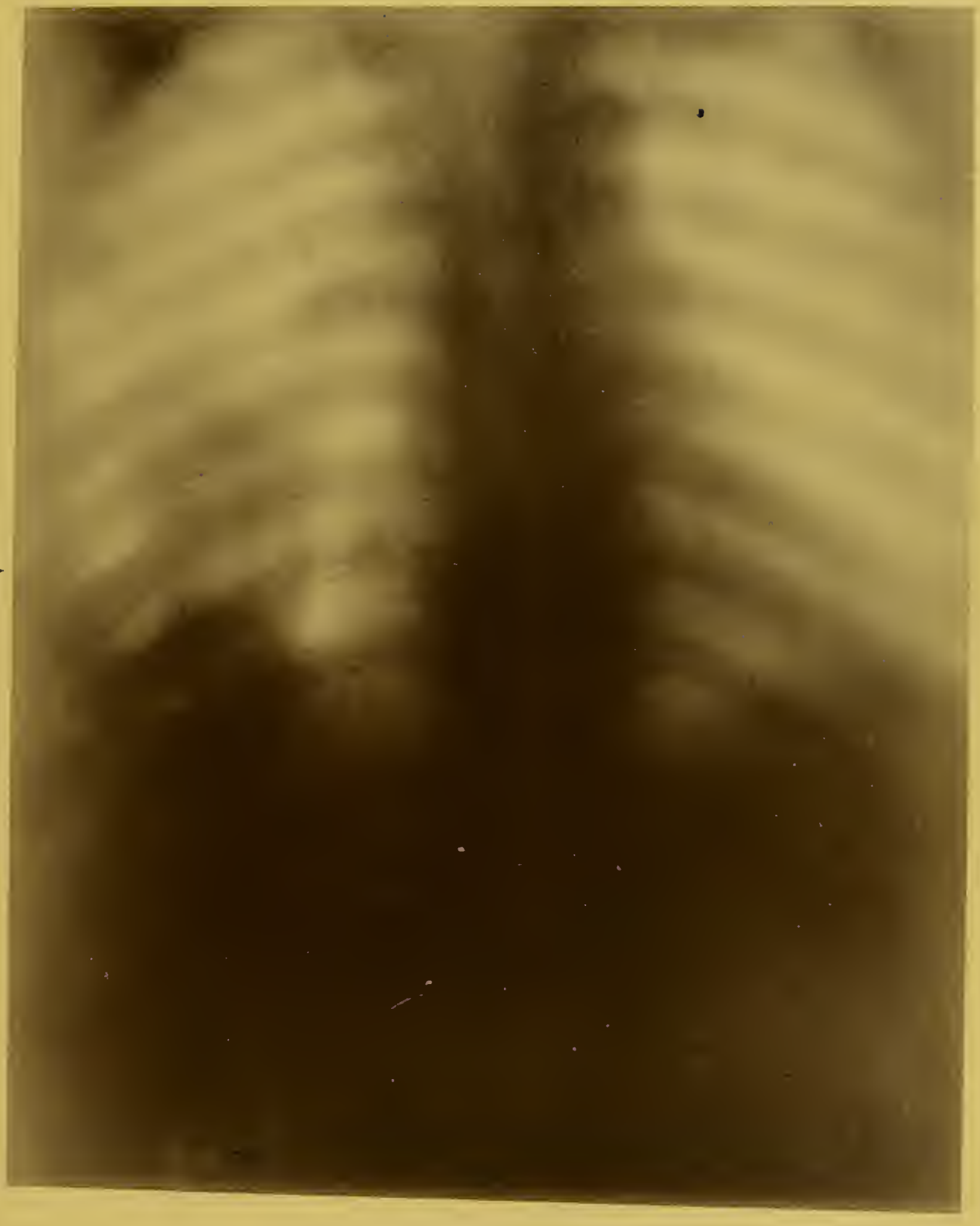

Brandheerd in der rechten Lunge.

Verlag von J. F. Bergmann, Wiesbaden.

Tafel II.

Tafel II.

Lymphdrüse im Mediastinum.

(Vergl. S. 37.)

30jährige Frau. Aufnahme in Rückenlage; Lampenabstand 65 cm; Expositionsdauer 65 Min. — Durch die Stellung der Lampe über der linken Mammilla ist der Schatten der Drüse, den man rechts in der Höhe der 6. Rippe mitten zwischen innerem Scapularrand und Wirbelsäule wahrnimmt, absichtlich so weit nach rechts verschoben, dass er photographisch fixiert werden konnte.

Lymphdrüse im Mediastinum.

Tafel III.

Tafel III.

Brust- und Bauchorgane eines 12jährigen Mädchens.

Aufnahme in Bauchlage. Exposition 55 Min. Entfernung der Lampe von der Platte 65 cm. Man sieht das Herz scharf begrenzt, die vorderen Rippen von den hinteren gekreuzt, ebenso ist das Zwerchfell links sichtbar. Vom Abdomen sieht man links die Milz, nach oben innen den hellen Fleck des Magens, genau nach innen als Strang von ca. 2 cm Länge das Pankreas. Darunter aussen, hell, das Colon descendens; davon nach innen die halbkreisförmig konturierte linke Niere. Darunter Musculus psoas und Beckenschaufel. Rechts sieht man die Leber, an deren unterem Rande man die untere Hälfte der rechten Niere sieht. Darunter Colon ascendens, Musculus psoas und Becken.

Brust- und Bauchorgane eines 12jährigen Mädchens.

Tafel IV.

Tafel IV.

ca. 1jähriges Kind.

Aufnahme in Bauchlage. Lampenabstand ca. 50 cm. 30 Min. Expositionsdauer (ebenfalls durch Lagerung auf der Glasschicht Umkehrung von links nach rechts). Der Brustkorb mit dem Herzen scharf zu erkennen, desgl. die Leber, deren oberer und unterer Rand sehr deutlich ist. Die Darmschlingen sind in allen Details scharf erkennbar. Das Knochengerüst fällt durch die grossen Gelenkstrecken auf, die wegen ihrer knorpeligen Beschaffenheit keinen Schatten erzeugen. So fehlt das ganze Becken, carpus, cubitus, Humeruskopf.

Einjähriges Kind.

Verlag von J. F. Bergmann, Wiesbaden.

Verlag von J. F. Bergmann in Wiesbaden.

Die Therapeutischen Leistungen des Jahres 1896.

Ein Jahrbuch für praktische Aerzte

bearbeitet und herausgegeben von

Dr. Arnold Pollatschek,

Brunnen- und praktischer Arzt in Karlsbad.

VIII. Jahrgang. — Preis M. 7.—.

Pollatschek's Jahrbuch hat bereits das Bürgerrecht auf dem Schreibtische des praktischen Arztes errungen. Es ist das Verdienst des Herausgebers, dass er mit Vorsicht nur das in der Praxis Brauchbare sammelte, minder wichtige oder unverlässliche Daten in sein Nachschlagebuch nicht aufnahm. Seine Referate sind kurz und klar gehalten, nur wenige sind länger ausgefallen, dies sind aber solche, welche den praktischen Arzt besonders interessiren. So werden z. B. die Antipyrese, Darmkrankheiten, Diphtherie, Gallenleiden, Geburtshülfliches. Herzkrankheiten, Nierenkrankheiten, Syphilis, therapeutische Methoden und Tuberculose eingehend besprochen. *Therapeut. Monatshefte.*

Das Hörvermögen der Taubstummen. Mit besonderer Berücksichtigung der Helmholtz'schen Theorie, des Sitzes der Erkrankung und des Taubstummen-Unterrichts. Von Dr. **Fr. Bezold**, Professor der Ohrenheilkunde an der Universität München. Mk. 5.—

Die Ohrenheilkunde des Hippokrates. Von Dr. **O. Körner**, Professor an der Universität Rostock. Mk. —.80

Klinische Beiträge zur Ohrenheilkunde. Von Dr. **O. Brieger**, Primärarzt am Allerheiligen-Hospital in Breslau. Mk. 7.—

Labyrinthtaubheit und Sprachtaubheit. Klinische Beiträge zur Kenntniss der sogenannten subcorticalen sensorischen Aphasie sowie des Sprachverständnisses der mit Hörresten begabten Taubstummen. Von Dr. **C. S. Freund**, Nervenarzt in Breslau. Mk. 3.60

Die phthisische Erkrankung des Ohres auf Grund von 39 Sectionsberichten Bezold's. Von Dr. med. **J. Hegetschweiler** in Zürich. Mk. 4.60

Ueber die entzündlichen Erkrankungen der Stirnhöhlen und ihre Folgezustände. Von Dr. **H. Kuhnt**, ord. Professor der Augenheilkunde und Director der kgl. Univ.-Augenklinik in Königsberg i. Pr. Mk. 8.60

Ueberschau über den gegenwärtigen Stand der Ohrenheilkunde. Von Dr. **Fr. Bezold**, Professor der Ohrenheilkunde an der Universität München. Mk. 7.—

Atlas der Histopathologie der Nase, der Mundrachenhöhle und des Kehlkopfes. 4°. Vierzig Tafeln in Farbendruck und 8 Zeichnungen. Von Dr **O. Seifert**, Privatdozent und Dr. **Max Kahn**, Spezialarzt in Würzburg. In Mappe Mk. 27.—

Bericht über Tausend Staaroperationen Sr. Königl. Hoheit des Herrn Herzogs Dr. Carl in Bayern. Herausgegeben von Assistenz-Arzt Dr. med. **H. Zenker** in München. M. 5.—

Grundriss der chirurgisch-topograph. Anatomie. Mit Einschluss der Untersuchungen am Lebenden. Von Dr. **O. Hildebrand**, Professor an der Universität Berlin. Mit einem Vorwort von Dr. **Franz König**, ord. Professor der Chirurgie, Geh. Med.-Rath, Direktor der Chirurg. Klinik in Berlin. Mit 92 theilweise farbigen Abbildungen. M. 7.—, geb. M. 8.—

Klinischer Leitfaden der Augenheilkunde. Von Dr. **Julius von Michel**, o. ö. Prof. der Augenheilkunde an der Universität Würzburg. Zweite umgearbeitete Auflage. geb. M. 6.—

Grundriss der pathologischen Anatomie. Von Dr. **Hans Schmaus**, I. Assistent am pathologischen Institut u. Privatdozent an der Universität München. Dritte vermehrte Auflage. Mit 205 Abbildungen im Text. M. 12.—

Abriss der pathologischen Anatomie. Von Dr. **G. Fütterer**, vorm. I. Assistent am patholog.-anatom. Institut der Universität Würzburg z. Z. Professor der patholog. Anatomie und Medizin in Chicago. Zweite Auflage. M. 4.60

Schema der Wirkungsweise der Hirnnerven. Von Dr. **J. Heiberg**, weil. Prof. an der Univers. Christiania. Zweite Auflage. M. 1.20

Lehrbuch der Histologie des Menschen einschliesslich der mikroskopischen Technik. Von Dr. **A. A. Böhm**, Prosektor und Dr. **M. v. Davidoff**, vorm. Assistent am anatomischen Institut zu München. Mit 246 Abbildungen. M. 7.—, geb. M. 8.—

Anleitung zur qualitativen und quantitativen Analyse des Harns. Von Dr. **C. Neubauer** und Dr. **Jul. Vogel.** Neunte umgearbeitete und vermehrte Auflage von Professor Dr. **H. Huppert** und Professor Dr. **L. Thomas.** M. 15.20, geb. M. 16.60

Anleitung zur Darstellung physiologisch-chemischer Präparate. Von Professor Dr. **Drechsel** in Bern. geb. M. 1.60

Vorlesungen über Pathologie und Therapie der venerischen Krankheiten. Von Professor Dr. **Eduard Lang** in Wien.

I. Theil: **Pathologie und Therapie der Syphilis.** Zweite umgearbeitete und erweiterte Auflage. M. 25.—

II. Theil I. Hälfte: **Das venerische Geschwür.** M. 1.60

II. Theil II. Hälfte: **Der venerische Katarrh.** M. 4.80

Grundriss der Augenheilkunde. Unter besonderer Berücksichtigung der Bedürfnisse der Studirenden und praktischen Aerzte. Von Dr. **Max Knies**, Professor a. d. Universität Freiburg. Dritte Auflage. M. 6.—

Die Beziehungen des Sehorgans und seiner Erkrankungen zu den übrigen Krankheiten des Körpers und seiner Organe. Von Dr. **Max Knies**, Professor an der Universität Freiburg. M. 9.—

Die Methoden der praktischen Hygiene. Von Dr. **K. B. Lehmann**, Professor am Hygien. Institut der Universität Würzburg. M. 16.—

Taschenbuch der Medizinisch-Klinischen Diagnostik. Von Dr. **Otto Seifert**, Privatdozent in Würzburg und Dr. **Friedr. Müller**, Professor in Marburg. Neunte Auflage. In englischem Einband. M. 3.60

Rezepttaschenbuch für Kinderkrankheiten. Von Dr. **Otto Seifert**, Privatdozent in Würzburg. Dritte unveränderte Auflage. M. 2.80

Lehrbuch der physiologischen Chemie. Von **O. Hammarsten**, Prof. der med. u. phys. Chemie a. d. Universität Upsala. Dritte gänzlich umgearbeitete Auflage. M. 14.60

Lehrbuch der inneren Medizin für Studirende und Aerzte. Von Dr. **R. Fleischer**, Professor an der Universität Erlangen. Bd. I M. 5.40 Bd. II. 1. Hälfte M. 5.60. Bd. II. 2. Hälfte I. Abth. M. 12.—

Die Methoden der Bakterien-Forschung. Handbuch der gesammten Methoden der Mikrobiologie. Von Professor Dr. **Ferd. Hueppe** in Prag. Fünfte Auflage. Mit 26 Abbild. und 2 Tafeln. M. 10.65, geb. M. 12.—

Lehrbuch der Augenheilkunde. Von Professor Dr. **J. v. Michel** in Würzburg. Zweite umgearbeitete Auflage. M. 20.—, geb. M. 21.60

Die Unterleibsbrüche. Vorlesungen über deren Wesen und Behandlung. Von Dr. **E. Graser**, Prof. a. d. Universität Erlangen. M. 6.40

Kurzer Leitfaden der Refractions- u. Accommodations-Anomalien. Eine leicht fassliche Anleitung zur Brillenbestimmung. Bearbeitet von **H. Schiess**, Professor der Augenheilkunde an der Universität Basel. M. 2.50

Die Harnuntersuchungen und ihre diagnostische Verwerthung. Von Dr. **B. Schürmayer**. geb. M. 2.—

Verlag von J. F. Bergmann in Wiesbaden.

Soeben erschien:

Handbuch der Gynäkologie.

Bearbeitet von

E. Bumm, Basel, A. Döderlein, Leipzig, H. Fritsch, Bonn, K. Gebhard Berlin, O. Küstner, Breslau, H. Löhlein, Giessen, W. Nagel, Berlin, R. Olshausen, Berlin, J. Pfannenstiel, Breslau, A. von Rosthorn, Prag, R. Schaeffer, Berlin, J. Veit, Leiden, F. Viertel, Breslau, G. Winter, Berlin.

In drei Bänden herausgegeben

von

J. Veit,

Professor an der Univorsität Leiden.

Erster Band.

M. 13.60, in eleg. Hlbfranzbd. M. 16.—.

Mit 135 Abbildungen im Text.

Auszug aus dem Inhaltsverzeichnis des I. Bandes:

Asepsis und Antisepsis in der Gynäkologie. Von Dr. H. Löhlein, Professor an der Universität Giessen.

I. Persönliche Asepsis des Gynäkologen und seiner Assistenz. Die subjektive Asepsis. — II. Vorbereitung der Instrumente und des Nähmaterials. — III. Vorbereitung der Kranken für Bauchoperationen.

Lage- und Bewegungs-Anomalien des Uterus und seiner Nachbarorgane. Von Dr. Otto Küstner, Professor an der Universität Breslau.

I. Normale Lagen und Bewegungen des Uterus. — II. Anomalien der Beweglichkeit des Uterus. — III. Pathologische Lagen des Uterus und seiner Nachbarorgane.

Erkrankungen der Vagina. Von Dr. J. Veit, Professor an der Universität Leiden.

I. Allgemeine Vorbemerkung über physiologische und pathologische Charaktere der Vagina. — II. Die Entzündungen der Vagina. — III. Fremdkörper in der Scheide. — IV. Traumen. — V. Neubildungen der Scheide. — VI. Lageveränderungen der Scheide. a) Vorfall der Scheide. b) Mastdarmrisse. c) Perineoplastik. — VII. Scheidendarmfisteln. a) Mastdarmscheidenfisteln, entstanden durch Gehurtsvorgänge. Aetiologie und Genese. b) Mastdarmscheidenfisteln aus anderen Gründen. c) Scheidendünndarmfisteln.

Die gonorrhoischen Erkrankungen der weiblichen Harn- und Geschlechtsorgane. Von Dr. E. Bumm, Professor an der Universität Basel.

Ätiologie. — Pathogenese. — Anatomie. — Symptome und Verlauf. — Verlauf. — Statistik und Prognose. — Diagnose. — Prophylaxe. — Therapie.

Entwickelung und Entwickelungsfehler der weiblichen Genitalien. Von Dr. W. Nagel, Professor an der Universität Berlin.

Entwickelung der weiblichen Genitalien. — Entwickelungsfehler der weiblichen Genitalien.

Der Schlussband erscheint im Laufe des Jahres 1897.

Soeben neu erschienen:

Handbuch der Gynäkologie.

Bearbeitet von

E. Bumm, Basel, A. Döderlein, Leipzig, H. Fritsch, Bonn, K. Gebhard, Berlin, O. Küstner, Breslau, H. Löhlein, Giessen, W. Nagel, Berlin, R. Olshausen, Berlin, J. Pfannenstiel, Breslau, A. von Rosthorn, Prag, R. Schaeffer, Berlin, J. Veit, Leiden, F. Viertel, Breslau, G. Winter, Berlin.

In drei Bänden herausgegeben

von

J. Veit,

Professor an der Universität Leiden.

Zweiter Band.

M. 18.60, in eleg. Hlbfranzbd. M. 21.—.

Mit 170 Abbildungen im Text und 4 Tafeln.

Auszug aus dem Inhaltsverzeichnis des II. Bandes:

Die Krankheiten der weiblichen Blase. Von Dr. H. Fritsch, Geh. Med.-Rath und Professor an der Universität Bonn.

Physikalische Untersuchungsmethoden der Blase. Von Dr. F. Viertel, San.-Rath in Breslau.

Die Entzündungen der Gebärmutter. Von Dr. med. A. Döderlein, Professor an der Universität Leipzig.

Ätiologie und Vorkommen der einzelnen Formen der Endometritis. — Pathologische Anatomie der Endometritis. — Die Beziehungen der anatomischen Bilder zu den ätiologischen Verschiedenheiten.

Atrophia uteri. Von Dr. med. A. Döderlein, Professor an der Universität Leipzig.

Anatomie und Physiologie der Myome. Von Dr. med. C. Gebhard, Privatdozent an der Universität Berlin.

Allgemeine makroskopische Eigenschaften der Myome. — Histologie. — Die Adenomyome. — Histogenese der Myome. — Pathologische Vorgänge im Myomgewebe. — Degenerationen. — Mischgeschwülste. — Enchodrome. — Sarkome. — Osteome. Carcinome. — Rhabdomyome. — Maligne Leiomyome.

Ätiologie, Symptomatologie, Diagnostik, Prognose der Myome. Von Dr. J. Veit, Professor an der Universität Leiden.

Die elektrische Behandlung der Myome. Von Dr. R. Schaeffer, Spezialarzt für Frauenkrankheiten in Berlin.

Die palliative Behandlung und die vaginalen Operationen der Uterusmyome. Von Dr. J. Veit, Professor an der Universität Leiden.

Die abdominalen Myom-Operationen. Von Dr. R. Olshausen, Geh. Med.-Rath und Professor an der Universität Berlin.

Myom und Schwangerschaft. Von Dr. R. Olshausen, Geh. Med.-Rath und Professor an der Universität Berlin.

Der Schlussband erscheint im Laufe des Jahres 1897.

Verlag von J. F. Bergmann in Wiesbaden.

Kurzgefasstes Lehrbuch
der
Mikroskopisch-gynäkologischen Diagnostik
von

Dr. Josef Albert Amann jr.,
Privatdozent der Gynäkologie an der Universität München.

Mit 94 Abbildungen, zum grössten Theil nach eigenen Präparaten.

Preis Mk. 5.40.

Technik. Gewinnung des Materials und Auswahl der Stücke — Vorbereitung des Materials zur Untersuchung. — Bacteriennachweis. — Untersuchung der fertigen Schnittpräparate von Gewebstheilen.

Mikroorganismen. Staphylo- und Streptococcen. — Gonococcen. — Die Gonococceninfektion des weiblichen Genitaltractus. — Bacterium coli commune. — Tuberkelbacillen. — Die Untersuchung der Sekrete des weiblichen Genitalapparates. — Die Lochien.

Organe. Vulva. — Hymen. — Vagina, Uterus. — Tuben. — Ovarium. — Reste der Urniere und der Urnierengänge.

Die bösartigen Geschwülste des Kehlkopfes
und ihre Radicalbehandlung
dargestellt

auf Grund einer von der Medizinischen Gesellschaft in Toulouse preisgekrönten Arbeit und einer in den Jahren 1894 — 1896 unternommenen Sammelforschung.

Von

Dr. Johann Sendziak
in Warschau.

M. 7.—.

---

365 Speisezettel für Zuckerkranke mit 20 Recepten über Zubereitung von Aleuronatbrot und Mehlspeisen. Von F. W. Zweite vermehrte Auflage. eleg. geb. M. 2.—

Kochbuch für Zuckerkranke und Fettleibige unter Anwendung von Aleuronat-Mehl und -Pepton. Von F. W., Verfasserin der „365 Speisezettel für Zuckerkranke". **Zweite** Auflage. M. 2.—

Practisches Kochbuch für chronisch Leidende. Mit besonderer Berücksichtigung der Steinleidenden nebst practischem Winke für die Pflege der Letzteren. Nach ärztlichen Anordnungen zusammengestellt. Von **Louise Seick**, Kassel. M. 2.—

Lehrbuch der Schwedischen Heilgymnastik unter Berücksichtigung der Herzkrankheiten. Mit 144 Abbildungen, 100 Uebungen und 40 Rezepten. Von Dr. med. **Henry Hughes** in Bad Soden. M. 6.—

Zur hundertjährigen Gedenkfeier der Schutzpockenimpfung durch Edward v. Jenner. Von Geh. Med.-Rath Professor Dr. E. von Leyden in Berlin. Mit einem Porträt von Edward v. Jenner in Heliogravure. M. 1.—

Verlag von J. F. Bergmann in Wiesbaden.

Handatlas

der

Sensiblen und Motorischen Gebiete

der

Hirn- und Rückenmarksnerven.

Von

Prof. Dr. C. Hasse,

Geh. Med.-Rath und Direktor der Kgl. Anatomie zu Breslau.

Mit 36 Tafeln.

Preis M. 12.60.

Auf 36 farbigen Tafeln giebt der Verfasser, dessen Name für die Genauigkeit der Darstellung volle Gewähr bietet, sehr übersichtliche und deutliche Bilder, welche die Ausbreitung der einzelnen sensiblen Nerven an der Hautoberfläche und den inneren Theilen, sowie die Vertheilung der motorischen Nerven in die einzelnen Muskeln zur Anschauung bringen. Auch die Eintrittsstelle der Nerven in die Haut, resp. in die Muskeln ist durch besondere Zeichen kenntlich gemacht. Besonders dankenswerth sind die Tafeln, welche die sensible Innervation der Gelenkflächen verzeichnen. Mehrere Tafeln sind auch der Vertheilung der motorischen und sensorischen Centren an der Gehirnoberfläche gewidmet.

Ref. zweifelt übrigens nicht, dass der Hasse'sche Atlas auch in seiner jetzigen schönen und zweckmässigen Ausstattung sich bald bei den Nervenärzten und in den Kliniken einbürgern und sich oft als werthvolles Hilfsmittel bei der Krankenuntersuchung erweisen wird.

Professor Strümpell in der „Zeitschrift für Nervenheilkunde."

Diätotherapie

von

Dr. Friedrich Schilling,

Kreisphysikus.

eleg. geb. M. 3.—.

I. Bedeutung der Diät. II. Ueber Nahrungsmittel, Stoffwechsel und Physiologie der Ernährung. III. Nahrungsstoffe, Genussmittel und ihre Zubereitung. IV. Künstliche Ernährung. V. Fieberdiät. VI. Diätetische Kuren (Milch-, Molken-, Traubenkuren, Mastkuren, Kumyskuren, Vegetarismus, Entfettungskuren, Zuckerruhr-Diät, Schroth- und Örtelsche Kur). VII. Konstitutionskrankheiten. VIII. Nervenkrankheiten. IX. Herzkrankheiten. X. Magen- und Darmkrankheiten. XI. Unterleibs-Entzündung. XII. Leberkrankheiten. XIII. Nieren- und Blasenkrankheiten. XIV. Geschlechtskrankheiten. XV. Diät im Wochenbette. XVI. Prochownikdiät.

Verlag von J. F. Bergmann in Wiesbaden.

Soeben erschien:

Lehrbuch
der
Nachbehandlung nach Operationen.

Bearbeitet von
Dr. Paul Reichel,
Privatdozent für Chirurgie an der Universität Breslau.

Mit 44 Abbildungen im Texte. — Preis Mk. 8.60.

. . . . Das Werk soll der grössten Zahl der praktischen Aerzte und der Anfänger in der Chirurgie ein Rathgeber sein für das ärztliche Verhalten vom Schlusse der Operation bis zur Vollendung der Heilung des Operirten. Die Wundbehandlung und die Störungen der Wundheilung, die bei etwaigen Complikationen zu ergreifenden Maassnahmen, sowie endlich eine genaue klinische Schilderung der möglichen Complikationen bilden den Inhalt dieses eigenartigen Lehrbuches. Die Gefahr, hierbei allzuweit in das Gebiet der allgemeinen und speziellen chirurgischen Pathologie hinüberzugreifen, hat R. meist geschickt vermieden.

Das Buch verdient entschieden eine weite Verbreitung unter den praktischen Aerzten. *Schmidts Jahrbücher.*

. . . . Der verdienstvolle Verfasser hat sich die dankbare Aufgabe gestellt, das in den meisten chirurgischen Lehrbüchern etwas stiefmütterlich behandelte Gebiet der Nachbehandlung nach Operationen in ausführlicher Weise zu beleuchten, weil er selbst als junger klinischer Assistent diese Lücke der Bücher empfunden hat. Ist doch gerade die Nachbehandlung für den Erfolg der Operation häufig bestimmend und vielfach wichtiger und grössere Erfahrung erfordernd, als der Eingriff selbst.

Das Buch wird sich in der ärztlichen Praxis viele Freunde erwerben.
Aerztl. Sachverständigen-Zeitg.

. . . . Das Buch zerfällt in einen allgemeinen und speciellen Theil. Der erstere bringt eine Fülle von allgemein giltigen Detailmaassnahmen, die sich auf alle operativen Eingriffe beziehen und je nach den in Angriff genommenen Organtheilen besondere Berücksichtigung erfordern (Nahtbehandlung, Wundinfection, Nachbehandlung nach Knochen- und Gelenksoperationen). Aus dem speciellen Theil, in dem die Capitel systematisch nach Körperregionen und Organabschnitten geordnet sind, heben wir namentlich die besonders wichtigen Abhandlungen über Nachbehandlung nach Laparotomie und nach Operationen am Darm, besonders nach Herniotomie hervor. Bei den Verletzungen der Knochen und Gelenke sind eine Reihe wichtiger Daten bezüglich der Mobilisirung und der Endresultate beigefügt. Somit bietet das Buch auch sehr wertvolle Behelfe für die besondere Krankenpflege chirurgischer Kranker und kurze Abrisse bezüglich Orthopädie und mechanischer Behandlungsmethoden.

Das Werk, das textlich und illustrativ sehr gut ausgestattet wurde, ist in seiner Art das erste und muss als sehr dankenswerth und willkommene Bereicherung der Fachlitteratur begrüsst werden. F. K.
Medicinisch-chirurg. Centralblatt.

. . . . Bei der ungenügenden Beachtung, die dem Thema der Nachbehandlung während der akademischen Ausbildungszeit geschenkt wird, tritt der junge Arzt mit einer nach dieser Richtung hin grossen Lücke in seinem Wissen in die Praxis ein, was ihn oft vor unerwartete Schwierigkeiten stellt. Hier helfend einzugreifen, ist der Zweck des vorliegenden Buches, dessen Studium allen Anfängern in der Praxis auf das Wärmste empfohlen werden kann. Es wird sich als ein zuverlässiger Rathgeber für das ganze ärztliche Verhalten vom Schlusse der Operation bis zur Vollendung der Heilung des Operirten bewähren. *Medico.*